

PRINCIPAIS LESÕES CAUSADAS POR PRÓTESES TOTAIS REMOVÍVEIS MAL ADAPTADAS.

Saulo Bruno Vasconcelos¹, Vanessa Conrado Guimarães², Thaís Martins de Souza³

RESUMO

A prótese dentária total desempenha um papel crucial na reabilitação oral, proporcionando estética, função mastigatória e melhoria na qualidade de vida dos pacientes. No entanto, uma prótese mal adaptada e a ausência de higienização podem resultar em lesões e complicações significativas para os pacientes. Essa revisão de literatura tem como objetivo analisar as lesões causadas por próteses dentárias totais mal adaptadas e explorar as possíveis soluções para minimizar esses problemas. Foram incluídos 18 artigos publicados nos últimos 10 anos. As lesões orais de maiores recorrências nesses pacientes foram a estomatite protética, queilite angular, hiperplasia fibrosa inflamatória, candidíase e úlceras traumáticas.

Palavras-chave: Lesões no palato; patologia bucal; prótese mal adaptada; prótese total; odontologia.

ABSTRACT

Complete dental prosthesis plays a crucial role in oral rehabilitation, aesthetic comfort, masticatory function and improvement in patients' quality of life. However, a poorly adapted prosthesis and lack of hygiene can result in serious injuries and complications for patients. This literature review aims to analyze injuries caused by poorly fitted complete dentures and explore possible solutions to minimize these problems. 18 articles published in the last 10 years were included. The most frequently occurring oral lesions these patients were denture stomatitis, angular cheilitis, inflammatory fibrous hyperplasia, candidiasis and traumatic ulcers.

Keywords: Dentistry; dentures; oral pathology; palate injuries; poorly adapted prosthesis.

¹Discente do Curso de Odontologia, UNIVERSO, São Gonçalo, RJ²Discente do Curso de Odontologia, UNIVERSO, São Gonçalo, RJ³Docente do Curso de Odontologia, UNIVERSO, São Gonçalo, RJ

1. INTRODUÇÃO

De acordo com o censo da Pesquisa Nacional de Saúde (PNS), realizada pelo IBGE em 2019, o Brasil tem 8,9% da população edêntula total, o que representa 14,1 milhões de pessoas. É mais comum em indivíduos maiores de 60 anos, porém essa pesquisa considerou brasileiros acima de 18 anos (SOUZA *et al.*, 2021).

A prótese total removível (PT), para pacientes edentados, é um dispositivo de confecção artificial, suportada por tecido gengival, substituindo os dentes ausentes, além de ter como função a preservação do rebordo alveolar. Logo, ela traz a reabilitação estética, elevando a autoestima do paciente e fazendo com que o mesmo possa integrar psicoemocionalmente na sociedade (BARBOSA *et al.*, 2013). E para uma reabilitação com PT de forma assertiva e eficiente, é necessário analisar cada caso para criar um plano de tratamento que possa ser adequado às expectativas do paciente, minimizando os riscos de lesões (DE MEDEIROS NÓBREGA *et al.*, 2016). Esse dispositivo também pode causar um desequilíbrio na microbiota local, causando modificações na cavidade bucal associadas ao envelhecimento, levando à necessidade de adaptação do usuário e de seu próprio organismo (FREIRE *et al.*, 2017). Portanto, é crucial o dentista se atentar a múltiplos fatores ao planejar e confeccionar esse aparelho, dentre os quais estão a funcionalidade da articulação temporomandibular, tonicidade da musculatura, condições de higienização, distribuição das forças mastigatórias, condições oclusais e sistêmicas do paciente, dentre outros (PARANHOS *et al.*, 2008).

Pesquisas demonstram que a maioria dos portadores de PT são indivíduos idosos, muitos destes com higiene oral insatisfatória por decorrência das dificuldades motoras. Os idosos também são mais vulneráveis às infecções devido a patologias sistêmicas (ELER & KAISER, 2017).

Alguns fatores podem correlacionar PT e lesões na cavidade oral. Má adaptação da prótese sobre o rebordo, falta de higienização e seu uso contínuo, podem favorecer o surgimento de lesões na mucosa alveolar do paciente (DE CARLI, 2013; PEIXOTO, DE CAMPOS PEIXOTO & ALESSANDRETTI, 2016). As principais etiologias das lesões bucais são infecção, trauma local, doenças metabólicas, imunológicas e neoplásicas. Observando a prevalência dessas lesões, as variações em todo mundo estão associadas a fatores como cor de pele, sexo, exposição aos fatores de risco e estado geral das pessoas (DA ROCHA, 2019). As lesões mais

citadas são estomatite protética, queilite angular, hiperplasia fibrosa inflamatória, candidíase e úlceras traumáticas (ELER & KAISER, 2017).

Assim, o objetivo desse trabalho é apresentar, através de uma revisão de literatura, as principais lesões causadas por próteses totais mal adaptadas ou com deficiência de higienização e as possíveis soluções para minimizar esses problemas.

2. METODOLOGIA

Para este estudo foi realizado o levantamento bibliográfico nas seguintes bases de dados: SCIELO (Scientific Electronic Librany Online), Revodonto (Revista Eletrônica de Odontologia) e MEDLINE (Base de Dados Comprehensive Medline). As palavras-chave pesquisadas foram higienização, lesões orais, má adaptação, patologia bucal e prótese total. Os critérios de inclusão para o estudo foram artigos publicados integralmente nos últimos 10 anos (2013 a 2023), em português e inglês, que fossem relacionados às lesões causadas por próteses totais mal adaptadas e seus tratamentos. Os estudos que descreviam ou relatavam neoplasias e lesões associadas ao uso de próteses parciais removíveis foram excluídos. Após a leitura dos títulos e resumos identificados nas bases de dados, foram selecionados e lidos na íntegra 18 estudos que atendiam aos critérios de inclusão.

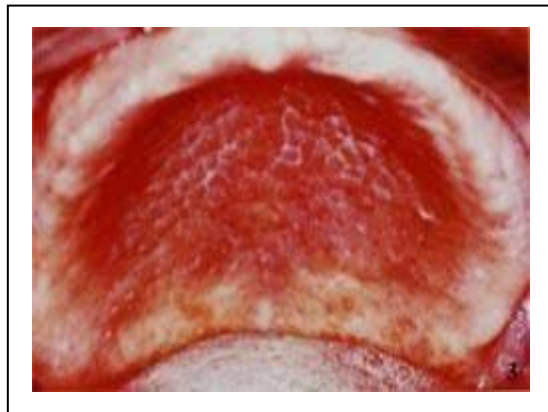
3. REVISÃO DE LITERATURA

3.1 Estomatite Protética

A estomatite protética (figura 1) está entre as principais lesões associadas ao uso de prótese total, com maior recorrência. É uma lesão de etiologia multifatorial e localizada na mucosa oral dos portadores de prótese total ou parcial removíveis. Quase sempre está relacionada a problemas de saúde geral do indivíduo, como diabetes, xerostomia, imunossupressão e fatores locais, placa bacteriana, presença de fungos e fatores mecânicos (PINHO, MUNIZ & MELO, 2013), mas pode estar relacionada a uma reação alérgica ao material utilizado nas confecções das próteses totais removíveis, cujo agente agressor, geralmente, é o metil metacrilato (DOS SANTOS, ALVIM & LEÃO, 2013). As alterações são caracterizadas por edema, hiperemia e algumas vezes ocorre a presença de petéquias hemorrágicas. Geralmente o processo é assintomático, podendo ser um achado clínico (OLIVEIRA

et al., 2007). No entanto, o tecido pode se apresentar inflamado e hiperêmico, a mucosa hemorrágica, e o paciente pode sentir queimação, sintomatologia dolorosa, prurido, sabor desagradável, xerostomia e halitose (TRINDADE *et al.*, 2018). Normalmente, esta lesão encontra-se na região da mucosa jugal, orofaringe, fundo de vestibulo, assoalho bucal, língua e palato (TEIXEIRA BARBOSA *et al.*, 2018) e não há predileção de sexo (PRADO, 2018). O exame clínico é fundamental no diagnóstico, observando assim a presença de alterações de cor, textura, sintomatologia, tipo, estado e função da prótese, nível de higiene, podendo ser solicitados os exames complementares citológicos e histopatológicos (SILVA, ARAÚJO & SANTANA, 2011). O tratamento consiste em condutas de higiene bucal e da prótese. É importante a remoção da prótese durante a noite, atuar sobre os fatores predisponentes, corrigir ou confeccionar uma nova prótese e realizar terapia antifúngica quando associada à candidose bucal (TRINDADE *et al.*, 2018). Para evitar a estomatite causada pela hipersensibilidade aos materiais, recomenda-se a imersão da próteses em água de 24 a 72 horas antes da instalação na cavidade oral do paciente (DOS SANTOS, ALVIM & LEÃO, 2013).

Figura 1: Estomatite protética, causada por dentadura.



Fonte: <https://gustavocosenza.files.wordpress.com/2010/11/maci-el-mayara-mazaro-estomatite-em-portadores-de-prc3b3tese-dental.pdf>

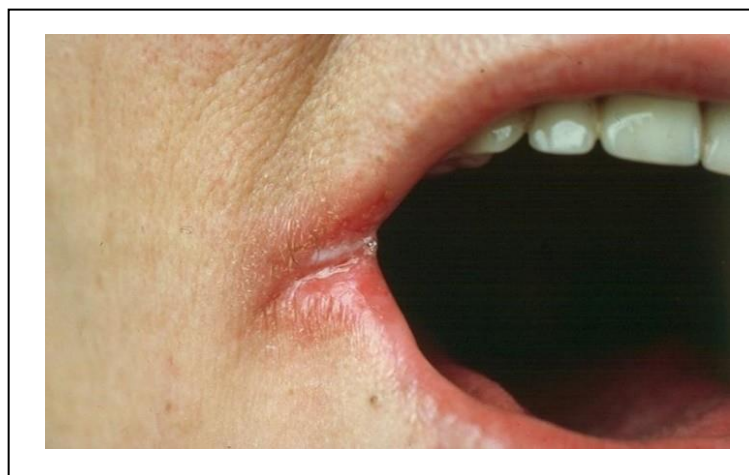
3.2 Queilite Angular

Segundo Tommasi *et al.* (1989), a queilite angular (figura 2) está comumente associada a traumas por PT em pacientes que apresentam dobras profundas nos

[Digite aqui]

ângulos da boca, geralmente provocadas ou agravadas pelo uso de PT de dimensões verticais incorretas. Desta forma, a área acometida é fortemente infectada por *Cândida albicans*, espécie fungica que encontra condições favoráveis para o seu desenvolvimento no ambiente quente e úmido (DE PAULA MASCARENHAS, 2011). A origem desta lesão, geralmente está relacionada a agentes infecciosos, doenças dermatológicas, deficiência nutricional, imunodeficientes, aumento no nível de salivar e fatores mecânicos provocando a perda da dimensão vertical de oclusão, com queda do lábio superior sobre o inferior, na altura do ângulo da boca, processo normal do envelhecimento. Essa lesão frequentemente é encontrada em pacientes idosos com dimensão vertical reduzida (TRINDADE *et al.*, 2018). Para um diagnostico assertivo é necessário um exame clinico, acompanhado do histórico do caso. É de fundamental importância questionar os pacientes sobre doenças médicas, tabagismo, uso de álcool, desordens cutâneas, desordens alérgicas e uso de qualquer medicação (TRINDADE *et al.*, 2018). No tratamento da queilite angular, é necessária a correção dos fatores desencadeantes como adequação de próteses dentárias, correção de deficiência nutritiva, terapia de doenças de base, assim como aplicação de antimicóticos e antibióticos tópicos por tempo prolongado. Também é de extrema importância a profilaxia da queilite angular, mantendo a higiene e desinfecção adequadas de prótese dentárias, potencial fonte de contaminação (DE PAULA MASCARENHAS, 2011).

Figura 2: Queilite Angular



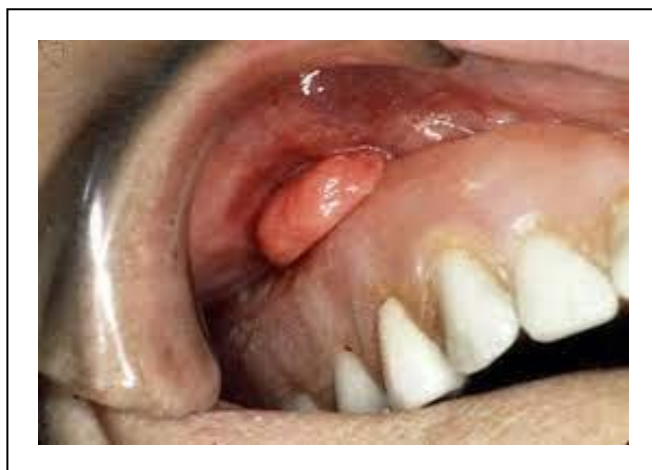Fonte: www.multioral.com.br/queilite-angular-o-que-e-e-quais-as-causas

[Digite aqui]

3.3 Hiperplasia Fibrosa Inflamatória

A hiperplasia fibrosa inflamatória (figura 3) é formada por uma massa tumoral de tecido conjuntivo fibroso, provocada por traumatismo da borda da PT ou prótese removível com adaptação insatisfatória, podendo estar associada a infecções fúngicas. É uma lesão constante na clínica odontológica que pode apresentar outros fatores etiológicos como má higienização, dentes com arestas cortantes, diastemas, dentre outros (TRINDADE *et al.*, 2018). Clinicamente, é uma lesão exofítica ou elevada de firme à flácida à palpação, superfície lisa, com base séssil ou ocasionalmente pediculada, coloração variando de semelhante à mucosa adjacente à eritematosa, de crescimento lento e geralmente assintomática (DE PAULA MASCARENHAS, 2011). O tratamento de escolha é a remoção cirúrgica com pequenas margens de segurança, sempre após a eliminação do agente irritante, porém, podem ser adotadas outras modalidades terapêuticas, como a utilização do laser e a microabrasão. Em todas essas modalidades, a taxa de sucesso é satisfatória e as recidivas são baixas. Quando o agente traumático é removido, cuidados com confecção de novas próteses são adotados, e instruções de higiene bucal e protética são realizadas (DE PAULA MASCARENHAS, 2011).

Figura 3: Hiperplasia Fibrosa Inflamatória.

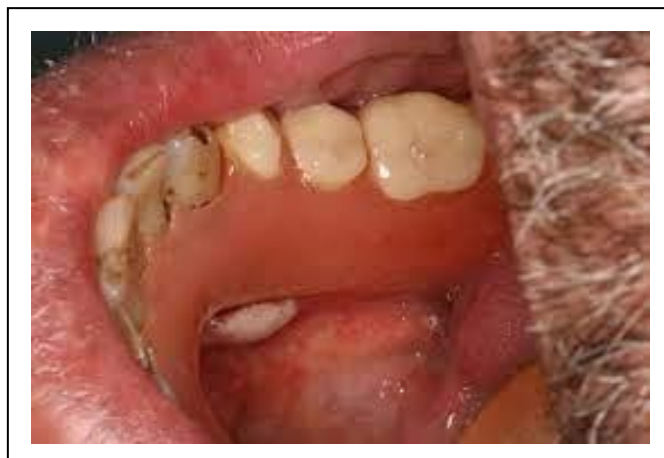

Fonte: <https://m.facebook.com/rizzolidontologia/photos/a-hiperplasia-fibrosa-inflamat%C3%B3ria-%C3%A9-um-processo-proliferativo-na-boca-que-acontece/219491308806960/>

3.4 Úlcera Traumática

A úlcera traumática da mucosa bucal (figura 4) tem causa multifatorial associada a trauma, como lesão por escova dental, por mordida da mucosa, irritação por prótese removível ou presença de qualquer outro irritante externo, podendo evoluir para malignidade (TRINDADE *et al.*, 2018). Lesão frequentemente encontrada na mucosa bucal, nos usuários de PT mucosuportadas sua principal causa ocorre como consequência de iatrogenias profissionais. Caracterizada por uma área central de ulceração recoberta ou não por membrana fibrinopurulenta, circundada por halo eritematoso, na maioria dos casos, os pacientes relatam sintomatologia dolorosa, principalmente na ingestão de alimentos (JAMES *et al.*, 2009). A natureza da lesão pode ser de aguda ou crônica, considerando o tempo de duração e da sintomatologia apresentada. É bastante comum seu aparecimento ocorrer logo na instalação da prótese, mas aparece com maior frequência entre os dois primeiros anos de uso da PT. Este acontecimento está relacionado também a moldagens incorretas, com moldeiras inequadas que acabam por comprimir áreas do fornix do vestíbulo bucal, gerando feridas com sintomas dolorosos intensos. A prevenção na ocorrência da ulcera deve-se basear no ajuste da oclusão, de forma a distribuir a carga mastigatória de modo balanceado, quando a origem for PT mal adaptadas. O tratamento consiste na remoção do fator gerador da causa e prescrição medicamentosa (corticóides e anti-inflamatórios tópicos) para alívio da sintomatologia dolorosa (PEIXOTO, DE CAMPOS PEIXOTO & ALESSANDRETTI, 2016).

Figura 4: Úlcera traumática.



Fonte: https://acervodigital.ufpr.br/bitstream/handle/1884/63399/Terap%C3%AAAutica%20aplicada%20%C3%A0%20Odontologia_Manejo%20farmacol%C3%B3gico%20de%20les%C3%B5es%20ulceradas%20buciais.pdf?sequence=1&isAllowed=y

[Digite aqui]

A tabela 1 apresenta um compilado sobre as principais lesões causadas por prótese totais removíveis mal adaptadas, evidenciando suas características e o tratamento indicado a cada situação.

4. DISCUSSÃO

São muitos os motivos para uma reabilitação oral por próteses dentárias removíveis, dentre elas a estética, o conforto do paciente e a fonética (DE PAULA MASCARENHAS, 2011). Vale salientar que o edentulismo pode causar grandes prejuízos à vida emocional e social do indivíduo (DE PAULA MASCARENHAS, 2011). Essa perda dos dentes, parcial ou total, acomete uma grande parte da população brasileira, podendo ser congênito ou ter sido obtido durante a vida, podendo se fazer necessárias reabilitações orais com próteses totais removíveis (DE MELO *et al.*, 2015). As próteses mal adaptadas e a ausência de orientação do odontólogo em relação ao uso e higienização da prótese total removível podem acarretar o desenvolvimento de lesões. A falta de colaboração do paciente nas instruções de uso também é um fator de risco para os surgimentos dessas lesões (TRINDADE *et al.*, 2018), assim como as próteses sobrestendidas, com higienização ineficiente, dimensão vertical alterada, oclusão, retenção e estabilidade inadequadas também estão associadas a patologias em pacientes que utilizam dentaduras completas (DE PAULA MASCARENHAS, 2011).

A hipersensibilidade pode acometer portadores de próteses mucossuportadas, através de reações alérgicas aos materiais presentes na resina acrílica. Lesões que não regredem após etapas de correção da prótese total e uso de antimicrobiano tem uma grande possibilidade de estar associada a tais casos (DOS SANTOS, ALVIM & LEÃO, 2013).

As lesões mais prevalentes encontradas foram as estomatites protéticas, as hiperplasias inflamatórias e fibrosas, queilite angular e as ulcerações traumáticas (DE PAULA MASCARENHAS, 2011). Dentre elas, estomatite protética apresenta maior prevalência em usuários de prótese total removível. Trindade *et al.* (2018) verificaram uma frequência de 78% de estomatites protética, considerando ambos os sexos na avaliação de 610 prontuários.

De acordo com Paiva (2013), a úlcera traumática, dentre as lesões abordadas nesse trabalho, é uma lesão de menor frequência; entretanto, merece atenção por se

Tabela 1: Principais lesões causadas por próteses totais removíveis mal adaptadas, suas características e tratamentos indicados.

Lesão	Características	Tratamentos
Estomatite protética	Edema, hiperemia e presença de petéquias hemorrágicas	Instrução de higiene oral e protética; Remoção da prótese total durante a noite; Correção do dispositivo protético; Em alguns casos, terapia antifúngica
Queilite angular	Dobras profundas nos ângulos da boca	Correção e adequação da prótese total; Aplicação de antimicóticos e antibióticos tópicos; Profilaxia da Queilite Angular
Hiperplasia fibrosa inflamatória	Massa tumoral de tecido conjuntivo fibroso	Remoção cirúrgica; Eliminação da causa; Instrução de higiene oral e protética
Úlcera traumática	Área central de ulceração recoberta ou membrana fibrinopurulenta não por	Remoção do fator gerador; Prescrição medicamentosa

tratar de uma lesão dolorosa. Esta alteração ocorre principalmente em próteses que tenham sido adaptadas ao rebordo da mucosa oral, ocorrência frequente nos sulcos vestibulares.

Segundo Pinho, Muniz & Melo (2013), o cirurgião-dentista tem o papel fundamental para o sucesso na confecção da prótese total removível, pois existe fatores importantes que merecem total atenção, como a avaliação intra e extraoral até as instruções corretas passadas ao paciente no momento da entrega da prótese.

A higienização da peça também é outro fator importante a ser observado. A prótese deve ser confeccionada de forma criteriosa, atentando para suas características anatômica e suas micro porosidades, que é resultado de seu material de confecção, a resina acrílica (PINHO, MUNIZ & MELO, 2013).

5. CONCLUSÕES

A prótese total removível é um dispositivo de fundamental importância na reabilitação oral dos pacientes e deve ser confeccionada corretamente, com cuidadoso planejamento do cirurgião-dentista, minimizando, assim, o surgimento de lesões.

Com base nos estudos consultados, parte significativa das lesões orais está associada a próteses totais mal adaptadas e higienização deficiente do aparelho protético. Dentre as lesões principais estão as estomatite protéticas, queilite angular, hiperplasias inflamatórias e úlceras traumáticas.

Os fatores relacionados às patologias associadas ao uso de próteses totais removíveis são próteses mal adaptadas e negligência na orientação do paciente pelo profissional em relação aos cuidados e uso das mesmas, assim como a falta da colaboração do paciente em seguir as orientações de utilização e cuidados com o dispositivo na cavidade oral.

6. REFERÊNCIAS BIBLIOGRÁFICAS

BARBOSA, Débora Barros *et al.* Instalação de prótese total: uma revisão. **Revista de Odontologia da UNESP**, v. 35, n. 1, p. 53-60, 2013.

DA ROCHA, Gabriela et al. Prevalência de lesões bucais no serviço público de saúde do município de Passo Fundo–RS, Brasil. **Revista da Faculdade de Odontologia de Porto Alegre**, v. 60, n. 1, p. 1-7, 2019.

DE CARLI, João Paulo *et al.* Lesões bucais relacionadas ao uso de próteses dentárias removíveis. **Salusvita**, 2013.

DE MEDEIROS NÓBREGA, Danúbia Roberta *et al.* Avaliação da utilização e hábitos de higiene em usuários de prótese dentária removível. **Revista Brasileira de Odontologia**, v. 73, n. 3, p. 193, 2016.

DE MELO, Mauro *et al.* Verificação do uso de próteses dentárias em servidores da UFG. **Revista Odontológica do Brasil Central**, v. 24, n. 69, 2015.

DE PAULA MASCARENHAS, Thanny. Lesões bucais associadas ao uso de prótese total. **Revista Saúde. com**, v. 7, n. 2, p. 133-142, 2010.

DOS SANTOS, Silvana Soléo Ferreira; ALVIM, Hugo Cezar Nogueira; LEÃO, Mariella Vieira Pereira. Hipersensibilidade à resina acrílica em reabilitação bucal. **Revista de Odontologia da Universidade Cidade de São Paulo**, v. 25, n. 3, p. 233-240, 2013.

ELER, Kimberli Ariel da Silva; KAISER, Thaynara de Freitas. Candidíase em pacientes portadores de prótese total. 2017.

FREIRE, Julliana Cariry Palhano *et al.* Candidíase oral em usuários de próteses dentárias removíveis: fatores associados. **Archives of Health Investigation**, v. 6, n. 4, 2017.

JAIMES, Miguel *et al.* Inflammatory fibrous hyperplasia treated with a modified vestibuloplasty: a case report. **The Journal of Contemporary Dental Practice**, v. 9, n. 3, p. 135-141, 2009.

OLIVEIRA, Roberta Carvalho de *et al.* Aspectos clínicos relacionados à estomatite protética. 2007.

[Digite aqui]

PAIVA, Tiago Miguel Monteiro. **Lesões ulcerativas da cavidade oral e importância do diagnóstico diferencial: estudo observacional**. 2013. Tese de Doutorado.

PARANHOS, Veridiana Barbosa *et al.* Manifestações orais associadas ao uso de próteses totais. **Anais da 4ª Semana do Servidor e 5ª Semana Acadêmica da Universidade Federal de Uberlândia-UFU**, p. 1-9, 2008.

PEIXOTO, Ana Paula; DE CAMPOS PEIXOTO, Gildo; ALESSANDRETTI, Rodrigo. Relação entre o uso de prótese removível e úlcera traumática-revisão de literatura. **Journal of Oral Investigations**, v. 4, n. 1, p. 26-32, 2016.

PINHO, L. C. F.; MUNIZ, S. K. C.; MELO, I. T. S. Principais lesões orais ocasionadas pela má adaptação da prótese parcial removível e pela má higienização. **Cad. Ciên. Biol. Saúde**, 2013.

SILVA, Uoston Holder da; ARAÚJO, Djaíra Leitão de; SANTANA, Elisabeth Barros de. Ocorrência de estomatite protética e queilite actínica diagnosticadas no centro de especialidades odontológicas da faculdade ASCES, Caruaru-PE. **Odontologia Clínico-Científica (Online)**, v. 10, n. 1, p. 79-83, 2011.

SOUZA, Dana Carolina Niquele Serafim de *et al.* Sorrisos reais: o retrato da desigualdade de acesso à saúde bucal no Brasil. 2021.

TEIXEIRA BARBOSA, MARIANA *et al.* LESÕES BUCAIS PROVOCADAS PELO USO DE PRÓTESES REMOVÍVEIS. **Brazilian Journal of Surgery & Clinical Research**, v. 22, n. 2, 2018.

TRINDADE, Maria Gabriela Farias *et al.* Lesões associadas à má adaptação e má higienização da prótese total. **Id On Line Rev Multidiscip Psicol**, v. 12, n. 42, p. 956-68, 2018.