

FACULDADE ARNALDO
RÔMULO BRETAS DE ALMEIDA

**INFLUÊNCIA DO POSICIONAMENTO TRIDIMENSIONAL DOS IMPLANTES
DENTÁRIOS NA OTIMIZAÇÃO DA ESTÉTICA NA REGIÃO ANTERIOR DA
MAXILA: uma revisão da literatura**

Belo Horizonte
2022

RÔMULO BRETAS DE ALMEIDA

**INFLUÊNCIA DO POSICIONAMENTO TRIDIMENSIONAL DOS IMPLANTES
DENTÁRIOS NA OTIMIZAÇÃO DA ESTÉTICA NA REGIÃO ANTERIOR DA**

MAXILA: uma revisão da literatura

Tese apresentada ao Programa de Pós-Graduação em Odontologia da Faculdade de Odontologia da Faculdade Arnaldo como requisito parcial para a obtenção do título de Doutor em Odontologia.

Orientador: Edson Chaves júnior

Belo Horizonte
2022

Eu prefiro ser essa metamorfose ambulante
do que ter aquela velha opinião formada sobre tudo.
Raul Seixas

RESUMO

A perda de dentes provoca disfunções fonéticas e mastigatórias nos pacientes, impactando os campos psicológico, funcional e estético. O paciente que busca a reabilitação com implante tem a necessidade estética de que o mesmo seja natural e igual ao dente perdido, especialmente na região anterior da maxila. A Implantologia tornou-se uma opção não somente para edêntulos, mas também para solucionar problemas estéticos. No entanto, cirurgiões e protesistas têm enfrentado desafios, principalmente em decorrência da reabsorção do osso alveolar, que ocorre a longo prazo. Expõe-se a importância de associar a tecnologia contemporânea ao conhecimento e competência dos profissionais envolvidos, no sentido de elaborar um criterioso protocolo, que inclua o planejamento protético e estético, o uso de guias cirúrgicos e o planejamento reverso para vencer os desafios apresentados. Este artigo tem objetivo de discutir, à luz da pesquisa bibliográfica em artigos e *sites* científicos, a influência do posicionamento tridimensional dos implantes dentários na otimização da estética na região anterior da maxila.

Palavras--chave: Implantologia. Planejamento tridimensional. Saúde Bucal. Saúde bucal e estética.

ABSTRACT

The loss of teeth causes phonetic and masticatory dysfunctions in patients, impacting the psychological, functional and aesthetic fields. The patient who seeks rehabilitation with an implant has an aesthetic need for it to be natural and equal to the lost tooth, especially in the anterior region of the maxilla. Implantology has become an option not only for edentulous patients, but also for solving aesthetic problems. However, surgeons and prosthetists have faced challenges, mainly due to the long-term resorption of alveolar bone. The importance of associating contemporary technology with the knowledge and competence of the professionals involved is exposed, in order to develop a careful protocol, which includes prosthetic and aesthetic planning, the use of surgical guides and reverse planning to overcome the challenges presented. This article aims to discuss, in the light of bibliographic research in scientific articles and websites, the influence of the three-dimensional positioning of dental implants in the optimization of aesthetics in the anterior region of the maxilla.

Keywords: Implantology. Three-dimensional planning. Oral health. Oral health and aesthetics.

LISTA DE ILUSTRAÇÕES

FIGURA 1 – Posicionamento correto do vestíbulo lingual.....	10
FIGURA 2 – Posicionamento corono-apical	11
FIGURA 3 – Posicionamento méso-distal.....	11
FIGURA 4 – Guia cirúrgico feito através de planejamento reverso, para correto posicionamento do implante	16
QUADRO 1 – Desafios do Implante Tridimensional	13

SUMÁRIO

1 INTRODUÇÃO	7
2 REVISÃO BIBLIOGRÁFICA	8
2.1 Fenótipo Gengival	9
2.2 Posicionamento tridimensional	9
2.2.1 Posição vestibulo-lingual	9
2.2.2 Posicionamento corono-apical	10
2.2.3 Posicionamento méso distal	11
2.2.4 Angulação	12
2.3 Desafios do Posicionamento Tridimensional	12
2.4 Planejamentos Cirúrgico e Reverso.....	16
2.5 Guias Cirúrgicos	15
3 METODOLOGIA	17
4 DISCUSSÃO	18
5 CONSIDERAÇÕES FINAIS	20
6 CONCLUSÃO.....	20
BIBLIOGRAFIA	22

1 INTRODUÇÃO

A odontologia, até recentemente, objetivava restaurar a função mastigatória, saúde e fala do paciente, indiferente do grau de atrofia. Após décadas de pesquisa, surgiu o conceito de osseointegração por *branemark*, que retrata a conexão direta entre a superfície de um implante submetido à carga funcional e o osso vivo. Conforme Branemark *et al.* (1969) a partir desta época, os implantes tornaram-se uma opção para substituir dentes naturais perdidos. Foram realizados estudos por Esposito *et al.* (1998) e Mombelli, Osten, Schurch (1987) que comprovaram elevadas taxas de sucesso na utilização da técnica, da ordem de 90 a 95% (11-15).

Frente à eficácia nos resultados, a implantologia passou a ser uma opção não somente para edêntulos, mas também para solucionar problemas estéticos. Nesse sentido, surgiram novos intermediários protéticos e técnicas cirúrgicas.

O paciente que busca a reabilitação com implante tem a necessidade estética de que o mesmo seja natural e igual ao dente perdido, principalmente na região anterior da maxila. Cirurgiões e protesistas têm enfrentado desafios, principalmente em decorrência da reabsorção do osso alveolar, que ocorre a longo prazo.

Assim, faz-se necessário o posicionamento tridimensional ideal da fixação, no sentido de gerar contornos do tecido mole estáveis e estéticos, considerando-se a qualidade e quantidade necessários de tecido ósseo. Carvalho *et al.* (2006) e Demuner *et.al* (2007) sugerem que melhores resultados demandam uma avaliação dos fatores protéticos, cirúrgicos e biológicos.

O propósito deste artigo é discutir, à luz de pesquisa bibliográfica em artigos técnicos, a influência do posicionamento tridimensional dos implantes dentários na otimização da estética na região anterior da maxila.

2 REVISÃO BIBLIOGRÁFICA

O uso de implantes osseointegrados inicialmente visava apenas devolver ao paciente edêntulo a função mastigatória, situação que se alterou ao longo dos anos, com o aprimoramento das técnicas cirúrgicas. A implantologia tornou-se uma solução viável para problemas estéticos.

Embora os implantes osseointegrados representem uma alternativa prática às tradicionais próteses, projetá-los considerando também a função estética ainda é um desafio, uma vez que requer elevada precisão no planejamento e execução de procedimentos cirúrgicos.

De acordo com o posicionamento do implante, há uma maior perda óssea, que por sua vez ocasiona perda do tecido mole de sustentação. Esta situação, não raras vezes compromete profundamente a estética das reabilitações, comportamento agravado quando ocorre em regiões anteriores.

Rebollal, Vidigal e Cardoso (2006) alertam que fatores como espessura gengival e forma dos dentes naturais afetam a dimensão do tecido periodontal, dificultando a obtenção de uma estética satisfatória. Os autores orientam que dentes de forma mais quadrada facilitam uma boa estética, ao contrário dos dentes triangulares, que representam fator de risco para o sucesso do implante. Isto ocorre porque há maior necessidade de regeneração da papila, o que demanda uma posição mais precisa do implante.

É consensual entre Campos e Martins Filho (2003); Nicoletti *et al.* (2008) e Rebollal (2006) que o sucesso da estética nas reabilitações de implantes depende de um tratamento adequado e de um correto diagnóstico.

O posicionamento ideal para uma prótese está diretamente ligado ao tipo de cirurgia, destreza do profissional, preparação dos sítios com qualidade e quantidade de tecidos duros e moles. Os autores refletem que a avaliação das condições ósseas e da mucosa são igualmente importantes, porque influenciarão na manutenção e na própria existência do suporte ósseo.

Assim, o alcance do posicionamento ideal está ligado à realização de exames radiográficos e clínicos, encerramento diagnóstico, planejamento e confecção de guia cirúrgico. A utilização de imagens, em especial as tomografias computadorizadas, são um auxílio importante para se obter o posicionamento ideal.

Faz-se necessária uma efetiva avaliação de fatores cirúrgicos, biológicos, anatômicos e protéticos para se obter o posicionamento tridimensional ideal de implantes osseointegráveis.

Nicoletti *et al.* (2008) complementam que a estética do setor anterior superior apenas será satisfatória se houver a integração de dentes, gengiva e osso, conforme complementam os autores.

Observou-se consenso entre autores pesquisados, como Tarnow *et. al.* (2011) e Manfro (2008) com relação ao entendimento de que o sucesso das reabilitações na região anterior exige mais do que a osseointegração do implante. Os autores consideram o contorno de tecidos moles estáveis e estéticos, bem como o posicionamento tridimensional ideal do implante essenciais para o sucesso do mesmo.

2.1 Fenótipo Gengival

A terapia com implantes osseointegrados demanda existência e manutenção da qualidade e volume ósseo adequados. Esta condição óssea é necessária nas etapas de instalação e também de suporte do tecido mucoso periimplantar. Neste contexto, Neste contexto, Rebollal, Vidigal e Cardoso (2006) afirmam que não existe estética branca sem estética rosa. Para os autores, fatores que alterem a forma, cor e volume do tecido ósseo, como também a saúde e forma da mucosa periimplantar, quase sempre têm como consequência o fracasso estético do tratamento.

Mendes e Ottoni (2005) listam fatores que influenciam na relação entre tecidos moles e duros, como a forma dos dentes (quadrados ou triangulares), espessura da gengiva (grossa ou fina). Da mesma forma, a perda da altura da papila gengival tem como consequência a formação de um buraco negro. Onde não há papila, existe uma área escura, referente à cavidade oral.

2.2 Posicionamento tridimensional

Um resultado estético satisfatório é obtido a partir do planejamento do posicionamento tridimensional do implante, sendo necessário considerar e avaliar as posições vestibulo-lingual, corono-apical, e méso-distal, bem como a angulação do implante.

2.2.1 Posição vestibulo-lingual

O implante deve ser colocado de maneira que o seu eixo se situe no centro ou próximo ao centro do dente que está sendo substituído, de forma que alcance uma emergência natural da

coroa. Conforme Al Sabbagh (2006), a plataforma do implante deve tangenciar a incisal do dente adjacente. Prosseguindo, o autor cita que a prótese desejada dita a posição vestibulo-lingual ideal do implante, da mesma forma que o biótipo gengival fino dita a colocação do implante ligeiramente mais palatal. Desta forma, reduz-se a possibilidade de ocorrência de recessão tecidual, ao mesmo tempo que previne-se uma sombra frequentemente gerada pelo titânio, conforme FIG. 01.

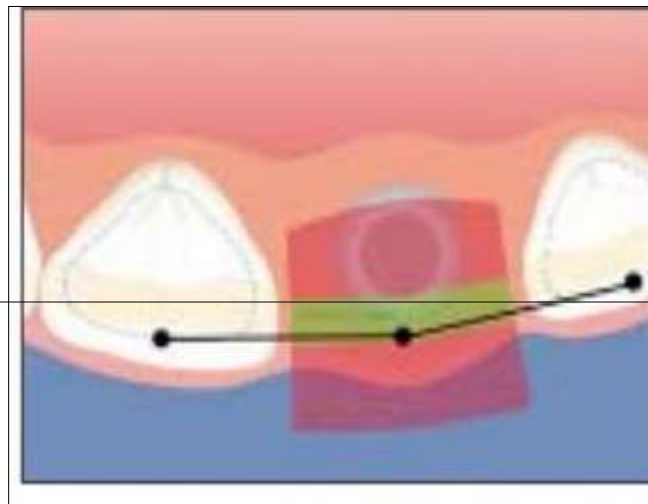


Figura 1 –
do vestibulo

Posicionamento correto
lingual

Visualiza-se, por meio da figura 1, que o ombro do implante deve ser posicionado cerca de 1 mm palatinamente ao ponto de emergência do dente vizinho.

2.2.2 Posicionamento corono-apical

Neste tipo de posicionamento, a plataforma do implante deve se posicionar de 2 a 3 mm da margem gengival e o implante ser colocado em uma posição mais apical. Desta forma, obtem-se um perfil de emergência ideal e evita-se o sobre contorno da futura restauração. No entanto, Júnior *et al.* (2010) orientam que se o implante for colocado em posição muito apical, pode ocorrer recessão gengival, resultar em uma coroa difícil de se higienizar, devido ao fato de ser muito longa.

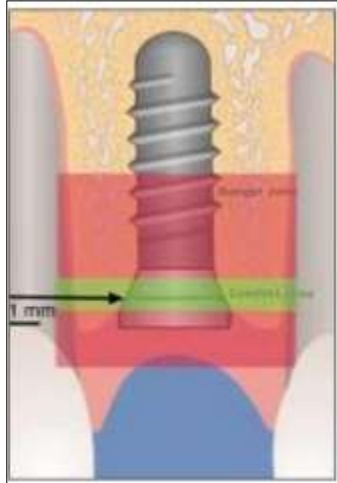


Figura 2 – Posicionamento corono-apical

2.2.3 Posicionamento méso-distal

Júnior *et al.* (2010) afirmam que a posição méso-distal do implante pode definir a preservação da papila gengival. Demonstrando posicionamento semelhante. All-Sabbagh (2006), orienta que o implante deve ser colocado a uma distância de 1.5 a 2mm dos dentes vizinhos; e 3 a 4 mm de outros implantes. Segundo os autores, o desrespeito a esta distancia pode ocasionar perda óssea interproximal e consequentemente, perda da altura papilar, fatores que afetam de forma direta o resultado estético (6).

A Figura 3 demonstra o correto posicionamento méso-distal.

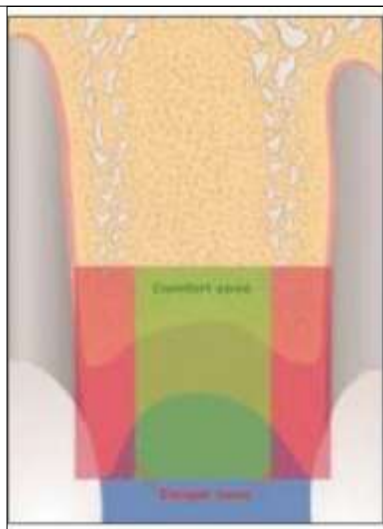


Figura 3 – Posicionamento méso-distal

A figura 3 evidencia que o ombro do implante se localiza dentro da zona de conforto, evitando as zonas de perigo próximas às raízes dos dentes adjacentes.

2.2.4 Angulação

De acordo com Campos; Martins Filho (2003), na etapa de planejamento, devem-se observar os princípios protéticos e oclusais da prótese, uma vez que a angulação e o posicionamento do implante sofrem influência da estrutura óssea, contornos protéticos, tipos de prótese e forma de retenção da prótese .

O guia auxilia na instalação e localização dos implantes osseointegráveis durante a fase cirúrgica, possibilitando que se obtenha a inclinação e angulação adequada dos implantes. Os mencionados autores avaliam que uma angulação inadequada do implante pode responder pelo fracasso do tratamento.

2.3 Desafios do Posicionamento Tridimensional

Embora as modernas tecnologias odontológicas disponíveis permitam a confecção de próteses similares aos dentes naturais, há que se considerar que nem sempre os tecidos ósseo e mucoso ao redor das restaurações podem ser regenerados.

Outro desafio destacado por Silva *et al.* (2011) diz respeito ao posicionamento do implante. Segundo os autores, conforme o implante estiver posicionado, a longo prazo pode haver perda óssea e também perda do tecido mole de sustentação , comprometendo a estética das reabilitações, especialmente nas regiões anteriores.

Mendes; Ottoni (2005) e Nery (2010) reafirmam a importância da presença da papila interproximal para o bom resultado de restauração protética em elementos anteriores. Para os autores, na ausência da papila interproximal não há o preenchimento completo dos espaços interproximais, surgindo os espaços vazios, chamados de *black spaces*, que geram um aspecto artificial no momento da restauração.

Também se referindo à perda das papilas interproximais, Moraes Jr. et. al (2005) orientam que a perda do rebordo alveolar impossibilita a instalação do implante tridimensional ideal e ao mesmo tempo provoca atrofia gengival e perda das papilas interproximais.

Outro desafio enfrentado pelos odontólogos é o biótipo gengival, uma vez que gengiva fina ou espessa abala a dimensão do tecido periodontal. A forma dos dentes naturais também

influencia nessa relação entre tecidos duros e moles. Assim, dentes triangulares representam um fator de risco, enquanto dentes quadrados facilitam a boa estética.

Silva et al, (2011) orientam que a busca por uma estética ideal deve considerar que a distancia entre implantes pode acarretar perda óssea entre estes, comprometendo a estética da reabilitação. Não raramente ocorre o abaulamento da papila e a presença de uma espaço escuro entre as cervicais das restaurações.

Considerando que a implantologia contemporânea prevê a melhor posição tridimensional para o sucesso dos implantes, o uso de guias cirúrgicos e o planejamento virtual são indispensáveis para vencer os desafios apresentados. O cirurgião, de posse de imagens e arquivos, consegue planejar o implante e imprimir o guia cirúrgico que mais se adéqua.

Para tal, torna-se fundamental elaborar um criterioso protocolo para se obter excelência nos implantes osseointegrados, sendo fundamental conhecimento e competência dos profissionais envolvidos

QUADRO 1 – Desafios do Implante Tridimensional

Continua...

Ocorrência	Ocasional	Consequência
Nem sempre os tecidos ósseo e mucoso ao redor das restaurações podem ser regenerados.	Perda óssea	Compromete a reabilitação e a estética
Posicionamento inadequado do implante. Silva <i>et al</i> (2011) Ausência da papila interproximal. Mendes e Ottoni (2005) Nery (2010)	Gera perda óssea e do tecido mole de sustentação. Não há preenchimento completo dos espaços interproximais.	Compromete a estética das reabilitações, especialmente nas regiões anteriores Surgimento de black spaces, gerando aspecto artificial
Perda do rebordo alveolar. Moraes Jr. et. al (2005)	Atrofia gengival	Impossibilita instalação do implante tridimensional ideal.
Biótipo gengival Rebollal, Vidigal e Cardoso (2006)	Gengiva fina ou espessa abalam a dimensão do tecido periodontal. A forma dos dentes naturais influencia na relação entre tecidos duros e moles.	Impactam na boa estética. Dentes triangulares representam um fator de risco, enquanto dentes quadrados facilitam a

Fonte: Elaborado pelo autor, 2022.

QUADRO 1 – Desafios do Implante Tridimensional

Conclusão

Ocorrência	Ocasional	Consequência
Distância entre os implantes. Silva <i>et al</i> , (2011).	Acarreta perda óssea dos implantes a estética da reabilitação.	a boa estética. Ocorre o abaulamento da papila e a presença de um espaço escuro entre as cervicais das

restaurações, comprometendo a estética.

Fonte: Elaborado pelo autor, 2022.

Os dados do Quadro 1 resumem os desafios do Posicionamento Tridimensional para o sucesso dos implantes.

2.4 Planejamentos Cirúrgico e Reverso

É consensual na literatura correlata que um dos maiores desafios da reabilitação protética é a não valorização do planejamento cirúrgico e reverso.

Telles e Coelho (2013) relatam que uma das maiores dificuldades para o sucesso dos implantes é não se obter a passividade de introdução da prótese. Os autores afirmam que qualquer reabilitação oral deve se iniciar com o planejamento protético.

Manfro, Nascimento e Loureiro (2008) consideram que a reabilitação estética da região anterior da maxila é mais complexa e demanda maior cuidado com o planejamento e avaliação clínica cirúrgica. Os autores entendem ser necessária competência e habilidade do profissional, tanto com relação ao procedimento em si quanto no relacionamento com o paciente, no que tange às expectativas do mesmo.

Conforme os mencionados autores, o sucesso estético de uma reabilitação, passa pela naturalidade, reforçando a importância de avaliação prévia de condições periodontais e endodônticas, das inclinações radiculares e a situação das coroas dos dentes.

Esta procura por melhores resultados estéticos nos tratamentos com implantes osseointegrados otimizou a busca de parâmetros que permitissem uma maior previsibilidade da estética periimplantar.

Estes parâmetros envolvem todos os recursos necessários ao posicionamento tridimensional do implante, que abrangem planejamento prévio, aspectos teciduais, análise dos fatores de risco e guias cirúrgicos.

Com relação ao planejamento reverso, Nigro et. al (2009), pontuam que o termo designa vários procedimentos realizados pelo profissional nas fases cirúrgica e protética, para obter sucesso no tratamento reabilitador. Nigro et al. (2009) afirmam que o termo reverso se dá porque o planejamento tem início na fase protética. Carvalho et al. (2006) complementam que todo implante deve ter seu início pelo final, com o planejamento protético.

Neste contexto, o planejamento reverso torna-se relevante na prevenção aos problemas funcionais e/ou estéticos, que possam prejudicar a reabilitação oral. Ademais, o planejamento

reverso fornece elementos e possibilita que o profissional discuta com o cliente as possibilidades restauradoras.

Para que ocorra uma adequada reabilitação protética sobre implantes, faz-se necessária uma eficaz avaliação clínica, intra e extraoral. O procedimento deve ser ainda antecedido por exames, como tomografias computadorizadas e radiografias panorâmicas.

Higginbottom, Wilson, 1996 apud Bottino *et al.* (2006), reafirmam que a importância da comunicação entre o cirurgião e o protesista, torna-se essencial para que se obtenha um resultado estético favorável. Pelo planejamento reverso, a posição do implante é determinada através da forma final da prótese; ou seja, determina-se a posição final da restauração para se executar um trabalho no sentido contrário. Os mencionados autores enfatizam a necessidade de se confeccionar uma guia, cujo objetivo é direcionar de forma adequada as perfurações, durante a cirurgia (4).

2.5 Guias Cirúrgicas

Os guias cirúrgicos são aparelhos que ajudam na instalação e localização dos implantes osseointegráveis. Na fase cirúrgica. Indicam a inclinação e angulação adequados dos implantes.

Segundo Campos e Martins Filho (2003), na fase de planejamento, devem-se observar os princípios oclusais e protéticos, posto que o posicionamento e a angulação do implante são influenciados pela estrutura óssea, Os autores alertam que se a angulação do implante não for adequada, provavelmente influenciará na reconstrução da prótese e o tratamento não terá êxito.

Em raciocínio semelhante ao apresentado anteriormente, Carvalho *et al.* (2006) consideram o guia cirúrgico como uma ferramenta auxiliar, capaz de fornecer bases funcionais e estéticas de uma prótese, possibilitando que o implante seja colocado no local previamente fixado.

Bottino *et al.* (2006) ressaltam os seguintes benefícios dos guias cirúrgicos: direcionar, durante o ato cirúrgico, as perfurações ; - funcionar como testes estéticos, fornecendo aos pacientes uma previsão da posição dos dentes ao final do tratamento ; funcionar como guia radiográfico, se colocados marcadores radiopacos na direção das perfurações, auxiliando tecnicamente na confecção da prótese definitiva.

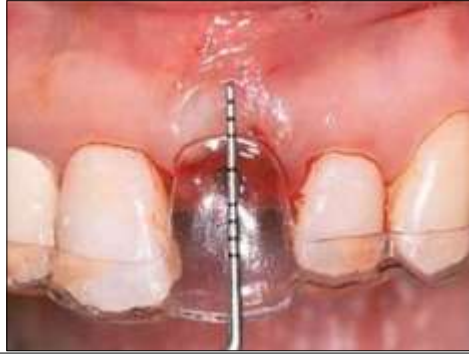

Figura 4: Guia cirúrgico feito através de planejamento reverso, para correto posicionamento do implante

Estudos realizados por Chen et. al (2018) e Jumyung et. al (2017) evidenciam a fidelidade entre o planejamento das perfurações e a posição dos implantes instalados, o que ratifica o uso destes guias cirúrgicos.

3 METODOLOGIA

Foi utilizada neste artigo a pesquisa bibliográfica, que de acordo com Apollinário (2012) e Bertucci (2009) contempla o levantamento ou revisão de obras referentes ao tema que irá direcionar o artigo científico. Objetiva reunir e analisar textos já publicados, para auxiliar no entendimento do tema em estudo.

Foi realizada uma revisão da literatura, em plataforma de divulgação de material acadêmico como PubMed, Scielo e Google Acadêmico.

A partir do título e de uma breve leitura, em especial do resumo, a pesquisa contemplou artigos que discutissem os termos implantes dentários, posicionamento tridimensional, guias cirúrgicos.

Os dados foram coletados nas plataformas mencionadas, no período de fevereiro a junho de 2020, utilizando material de interesse para fundamentar a discussão.

4 DISCUSSÃO

É indiscutível a influência do posicionamento tridimensional dos implantes dentários na otimização da estética na região anterior da maxila.

Destaca-se que na atualidade, o paciente que busca a reabilitação com implantes, quer mais do que garantir a osseointegração e a reabilitação das funções mastigatórias e digestivas. Busca-se garantir a naturalidade e estética dos implantes, que devem ser similares aos dentes naturais, especialmente na região anterior da maxila, o que se constitui em um desafio para a odontologia contemporânea.

Estudos realizados por Vasconcelos *et al.* (2018) em 11 artigos sobre o uso da impressão 3D na odontologia apontou que 45% das impressões foram utilizadas nas áreas de cirurgia e traumatologia bucomaxilofacial, enquanto 27% se destinaram a próteses dentárias e igual percentual à implantologia.

Embora a implantologia seja um procedimento cada vez mais procurado, diversos protocolos devem ser respeitados, para que o resultado seja positivo. Cirurgiões e protesistas têm enfrentado desafios, principalmente em decorrência da reabsorção do osso alveolar, que ocorre a longo prazo.

Outros fatores, como posicionamento do implante, espessura gengival e forma dos dentes podem ocasionar perda do tecido mole de sustentação. Esta situação, não raras vezes compromete profundamente a estética das reabilitações, comportamento agravado quando ocorre em regiões anteriores.

É consensual entre Manfro; Nascimento; Loureiro (2008); Baracat *et al.* (2011) e Silveira (2008) que uma reabilitação estética apenas ocorrerá se houver o posicionamento tridimensional ideal do implante e o contorno dos tecidos moles estáveis e estéticos.

Carvalho *et al.* (2006) afirmam que o posicionamento tridimensional ideal de implantes osseointegráveis demanda avaliação dos fatores protéticos, cirúrgicos, e biológicos, para se obter o melhor resultado funcional e estético.

Buser (2010) complementa que a colocação do implante na posição tridimensional correta é fundamental para a otimização do resultado funcional e estético. Ao passo que o posicionamento inadequado do implante compromete todo o tratamento, podendo resultar na necessidade de remoção do implante.

Neste contexto, Kalender (2006) reafirma a importância de que se conheçam todas as estruturas anatômicas e suas variações, sendo a imagem tomográfica computadorizada uma ferramenta essencial, por possibilitar medições tridimensionais precisas.

Faz-se imprescindível que haja um eficiente planejamento , que inclua a utilização de uma guia cirúrgica para definir a posição e angulação do implante, distância mesiolingual; altura e forma do espaço protético; volume ósseo horizontal e vertical e lábios.

Estudos indicam que existem dificuldades em relação às técnicas de confecção de guias cirúrgicos. Neste campo, é consensual que as imagens tomográficas auxiliam e facilitam a colocação adequada dos implantes. Embora 80% dos estudos tenham apontado pequena familiarização com o escaneamento digital, a totalidade dos profissionais valoriza a utilização destas técnicas, por reproduzirem as condições ósseas dos pacientes, tornando mais objetivas as reabilitações orais com implantes osseointegráveis.

Assim, utilizar o posicionamento tridimensional adequado possibilita a identificação e controle de imprevistos, maximizando a possibilidades de sucesso na reabilitação, tanto em termos de função, quanto em termos de estética.

5 CONSIDERAÇÕES FINAIS

O crescente avanço da osseointegração, associado ao aumento das exigências funcionais e estéticas pelos pacientes fizeram da implantodontia a primeira opção na reabilitação oral.

A busca por melhores resultados estéticos nos tratamentos com implantes osseointegrados impulsionou estudos na área da implantologia.

Foram definidos parâmetros que possibilitam uma maior previsibilidade da estética periimplantar. Estes parâmetros envolvem os recursos necessários ao posicionamento tridimensional do implante, abrangendo planejamento prévio, aspectos teciduais, análise dos fatores de risco e guias cirúrgicos.

Com relação à avaliação de risco, deve-se considerar o histórico médico e odontológico do paciente. Existem diversos fatores com potencial de risco de fracasso aos implantes, destacando-se o tabagismo, cujas taxas de insucesso superam em 11,28% às observadas em indivíduos não fumantes. O tabagismo impacta a microcirculação e influencia diretamente na nutrição do tecido gengival e dos ossos, ocasionando perda óssea ao redor dos implantes.

Fatores como espessura gengival, forma dos dentes e posicionamento do implante, podem ocasionar perda do tecido mole de sustentação, comprometendo a estética das reabilitações, principalmente em regiões anteriores.

Em se tratando do uso de guias cirúrgicos e do planejamento virtual, os estudos apontaram que são indispensáveis para vencer os desafios apresentados. O cirurgião, de posse de imagens e arquivos, consegue planejar o implante e imprimir o guia cirúrgico mais adequado. A guia cirúrgica é uma ferramenta auxiliar, que fornece as bases funcionais e estéticas de uma prótese, sendo possível colocar o implante no local previamente definido.

Destaca-se ainda a relevância do planejamento reverso, capaz de dirimir problemas estéticos e/ou funcionais que possam comprometer uma reabilitação oral qualificada na implantodontia. Por meio do planejamento reverso, a posição do implante é determinada através da forma final da prótese.

Os estudos sugerem que a obtenção do posicionamento tridimensional dos dentes, tem como principais benefícios contribuir para a longevidade das próteses sobre implantes, favorecendo a obtenção de uma estética superior.

6 CONCLUSÃO

O grande desafio da odontologia contemporânea é ir além de devolver ao paciente a saúde bucal, restaurando a fala e a função mastigatória. A implantologia tornou-se uma opção para solucionar problemas estéticos. Nesse sentido, surgiram novos intermediários protéticos e técnicas cirúrgicas.

O sucesso da reabilitação oral e estética dos implantes depende de um eficiente planejamento. Deve-se avaliar o paciente, as técnicas de implantologia contemporâneas e o profissional que realizará os procedimentos.

A partir desta análise, é essencial que se elabore um planejamento cirúrgico e protético, definindo-se os prognósticos e objetivos a serem alcançados. Isto porque uma intercorrência prevista na etapa de planejamento, pode ser controlada durante a intervenção.

Assim, o posicionamento tridimensional ideal é fundamental para se atingir a funcionalidade e estética adequadas, especialmente nas restaurações com implantes em áreas estéticas. No entanto, demanda maiores estudos e aprimoramento.

BIBLIOGRAFIA

- AL-SABBAGH, M. **Implants in the esthetic zone.** Dental Clinics. v. 50, n. 3, p. 391- 407, 2006.
- APOLINÁRIO, Fabio. **Metodologia da ciência: filosofia e prática da pesquisa.** 2. ed. São Paulo: Cenage Learning, 2012.
- BARACAT, L. F.; TEIXEIRA, A. M.; DOS SANTOS, M. B.; DA CUNHA, V. de P.; Marchini, L. Expectations Before and Evaluation After Dental Implant Therapy. **Clin Implant Dent Relat Res**, v. 13, n. 2, p . 141–145, 2011.
- BERTUCCI, Janete Lara de Oliveira. **Metodologia básica para elaboração de trabalhos de conclusão de cursos (TCC): ênfase na elaboração de TCC de pós-graduação Lato Sensu.** São Paulo: Atlas, 2009.
- BOTTINO, M.A.; ITINOCHE, M.K.; BUSO, L.; FARIA, R. Estética com Implantes em Região Anterior. **Rev Implantnews.** nov./dez. 2006. v.3 n.6 p.560-568.
- BRANEMARK PI; ADELL, R; BREINE, U; HANSSON BO; LINDSTROM J; Ohlsson A. **Intra-osseous anchorage of dental prostheses. I: experimental studies.** Scand J PlastReconstr Surg. 1969;3(2):81- 100.
- BUSER, D. **20 Anos de regeneração óssea guiada na implantodontia.** 2010, 2. ed. Cap. 06, p 123 – 132.
- CAMPOS, L.; MARTINS FILHO, C.M. Avaliação da Posição do Implante Osseointegrado Através do Guia Cirúrgico na Fase de Instalação do Pilar Protético. **Rev Bras Implantodont Prótese Implant**, Curitiba, jan./mar. 2003. v.10, n.37, p.57-61.
- CARVALHO, N.B.; GONÇALVES, S. L. M. B; GUERRA, C. M. F.; CARREIRO, A.F.P. Planejamento em Implantodontia: uma visão contemporânea. **Rev Cir Traumatol. Buco-Maxilo-Fac**, Camaragibe. v.6, n.4, p.17-22, out./dez. 2006.
- CHEN, S; ZENGXI, P; DOMINIC, C; DONGHONG, D; HUIJUN, Li. Influences of deposition current and interpass temperature to the Fe3Al-based iron aluminide fabricated using wire-arc additive manufacturing process. **The International Journal of Advanced Manufacturing Technology.** 2017; 88(5-8): 2009-2018.
- DEMUNER, C.; DIAS, E.C.L.C.M.; FERREIRA, J.R.M.; VIDIGAL JR, G.M. Influência do posicionamento tridimensional dos implantes osseointegráveis na estética perimplantar: Considerações da literatura atual. **Rev Bras de Implantodontia**, 2007 v.13 p.22-25.
- ESPOSITO, M; HIRSCH , J. M; LEKHOLM, U; THOMSEN, P. **Biological factors contributing to failures of osseointegrated oral implants (I): success criteria and epidemiology.** Eur J Oral Sci. 1998;106 (1):527-51.
- JÚNIOR, A. C. F. *et al.* Aesthetic approach in single immediate implant-supported restoration. **Journal of Craniofacial Surgery**, v. 21, n. 3, p. 792-796, 2010.

kalender, W. A. X-ray computed tomography. *Physics in Medicine & Biology*, 51, n. 13, p. R29, 2006.

MANFRO, R.; NASCIMENTO JR, W. R.; LOUREIRO, J. A. Estética em implantodontia, da reconstrução à prótese-apresentação de um caso clínico. **Rev Cir. Traumatol. Buco-Maxilo-Fac.**, Camaragibe. v.8, n.1, jan./mar. 2008 p.35-40.

MENDES, M. T. M.; OTTONI, J. Parâmetros previsíveis para formação de papila peri-implantar. **Rev ImplantNews**. 2005, v.2, n.3, mai./jun. p.237-242.

MOMBELLI A, VAN OOSTEN MAC, SCHURCH E. **The microbiota associated with successful or failing osseointegrated titanium implants.** *Oral Microbiol Immunol*. 1987;2(4):145-51.

NERY, C. F. Recursos técnicos mais previsíveis na estética periodontal e peri-implantar. **Rev PerioNews**, 2010; v.4 n.6: p. 550-559

NICOLETTI, P.L.; VELASCO, R.G.; BRITO, C.R. Estética periimplantar. **Rev. Científica do I.E.P.C.**, 2008, v.04 n.02 p. 19-30.

NIGRO, F. J. *et al.* **Planejamento em implantodontia.** Cap. 8. São Paulo: Santos, 2009.

REBOLLAL J. VIDIGAL JR G.M.; CARDOSO, E. S. Fatores locais que determinam o fenótipo gengival ao redor dos implantes dentário: revisão de literatura. **Rev ImplantNews**, 2006 v.3 n.2 p155-160.

SILVA, C.R.; GENNARI FILHO, H.; GOIATO, M.C. Perda óssea em prótese sobre implante: revisão da literatura. **Rev. Odontológica de Araçatuba**, 2011 Jan./jun. v.32 n.01 p. 32-36.

SILVEIRA, A. Q. **Implantes unitários em áreas estéticas.** *Só técnicas estéticas*, v. 5, n. 1, p. 5-15, 2008.

TARNOW, D. P.; CHO, S. C.; WALLACE, S.S. The effect of inter-implant distance on the height of inter-implant bone crest. **J Periodontol**. 2000 v.71 n.4 p.546-549.

TELLES, D.; COELHO, A. B. **Próteses sobre implantes.** Disponível em: <https://www.passeidireto.com/arquivo/21584894/livro-protese-sobre-implantes-daniel-teles>. Acesso em 4. Jun.2022,

VASCONCELOS *et al.* (2018) **A tecnologia 3D e suas aplicações na Odontologia moderna revisão sistemática / 3D technology and its applications in modern Dentistry systematic review.** Vasconcelos, Bárbara Emanuelle; Farias, Ruana Sousa; Matos, Jefferson David Melo de; Lima, Jozely Francisca Mello; Castro, Daniel Sartorelli Marques de; Zogheib, Lucas Villaça. *Full dent. sci*; 10(37): 87-93, 2018. Tab.