

PIF - PERITONITE INFECCIOSA FELINA

Ana Clara da Silva Maia¹, Carolina Marcelle Pimenta¹, Larissa de Giacomo Batista Assis¹, Laura Fonseca da Silva¹, Leila Carolina Mendes Rodrigues¹, Patricia Cristina Pedrosa de Mattos¹, Rosilaine Rodrigues dos Santos Silva¹, Sofia Ferreira do Nascimento¹, e Guilherme Guerra Alves².

¹Discente no Curso de Medicina Veterinária – Universidade Salgado de Oliveira – UNIVERSO – Belo Horizonte/MG – Brasil

²Docente do Curso de Medicina Veterinária – Universidade Salgado de Oliveira – UNIVERSO – Belo Horizonte/MG – Brasil

INTRODUÇÃO

A PIF - Peritonite Infecciosa Felina é uma doença infectocontagiosa sistêmica causada por um coronavírus, caracterizado por uma vasculite imunomediada e inflamação piogranulomatosa. Clinicamente pode manifestar desde leve enterite (inflamação do intestino, especificamente o tecido que reveste a parte interna desse órgão, a mucosa intestinal) até com a forma grave de peritonite infecciosa felina (inflamação que acomete o peritônio, membrana que envolve a cavidade abdominal e reveste os órgãos do abdômen). Esta doença foi descrita como uma importante doença em gatos por Holzworth em 1963 no Angel Memorial Animal Hospital, nos EUA. Os FCoV - Coronavirus Felino, estão disseminados na maioria dos países e outro nome atribuído a PIF é Vasculite Coronaviral Felina. Existe predisposição genética para desenvolvimento da Pif em gatos de algumas raças pura como: Persa, Sagrado da Birmânia e Bengal (MEGID, RIBEIRO, PAES, 2016²).

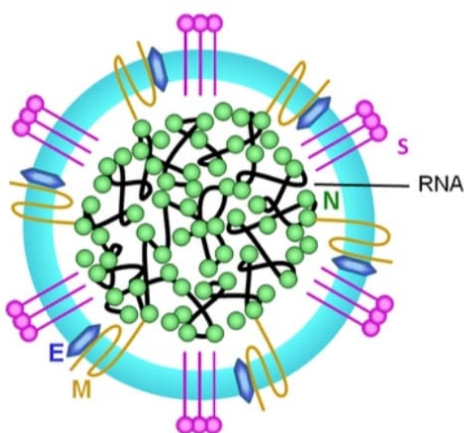
METODOLOGIA

Para realização deste trabalho foram feitas pesquisas em artigos online e no livro de Doenças Infecciosas de animais de produção e de companhia². Os artigos foram retirados de algumas plataformas online como o google acadêmico e a scielo. Os artigos são das seguintes revistas, o repositório institucional da Unifor-MG¹, Ciência Rural³, e Vetquality⁴.

RESUMO DE TEMA

O Coronavirus felino (FCoV) é um vírus do gênero AlphaCoronavirus pertencente à família Coronaviridae. Este vírus é um RNA de cadeia simples não segmentado, de sentido positivo e envelopado que infecta o trato respiratório e gastrointestinal. Como o vírus é envelopado, pode ser inativado facilmente por desinfetantes, podendo sobreviver sobre a superfície seca por até 2 meses (CARDOSO, 2019¹).

FIGURA 1 – Desenho esquemático do Coronavirus felino. Proteínas estruturais: membrana (M), espícula (S), envelope (E) e nucleocápside (N).



Fonte: Adaptado de KIPAR e MELI, 2014.

Ela ocorre com maior frequência em gatos com até 2 anos e que possuem histórico de terem convivido em grandes colônias, como gatis de criação ou abrigos. Há indícios de que algumas linhagens e raças sejam mais predispostas (p. ex. Abissínios, Bengals, Ragdolls) e outras, menos predispostas (p. ex. Siameses, Persas, Exóticos de Pêlo Curto). Mas, gatos sem raça definida também podem desenvolver PIF. Fatores de estresse estão frequentemente envolvidos no histórico de gatos com PIF. (KIPAR e MELI, 2014; KENNEDY, 2020). A PIF pode ocorrer por secreções respiratórias ou via oral, mas também pode ser transmitido por

meio da placenta ou da amamentação de uma gata prenha, infectando os filhotes. O ambiente também pode ser infectado pela eliminação do vírus por meio das fezes, urina e saliva do animal doente, deixando que o agente patógeno contamine as superfícies e se alastre atingindo outros felinos, principalmente onde há grande concentração de gatos (VETQUALITY⁴). Os sinais clínicos são causados sobretudo pela doença imunomediada decorrente da PIF, sendo a vasculite a principal forma de lesão, levando ao aumento da permeabilidade vascular, lesões piogranulomatosas, efusões e destruição celular (Little, 2016⁶). Gatos com febres refratárias a antibióticos, letargia, anorexia e perda de peso devem ter como diagnóstico diferencial a PIF. A doença pode ser manifestada de duas formas, sendo a efusiva ou úmida e a não efusiva ou seca. A forma efusiva corresponde a mais de 80% dos casos de PIF e caracteriza-se por polisserosites fibrinosas (ex: pericardite, pleurite e peritonite), febre, anorexia, perda de peso, icterícia e linfadenomegalia mesentérica (Jericó et al., 2015; Little, 2016⁶). A PIF não efusiva é a forma mais desafiadora quanto ao diagnóstico, já que pode apresentar somente sinais inespecíficos, como anorexia e apatia. Podem ser observadas lesões piogranulomatosas em órgãos como intestino, fígado, pulmões, coração, olhos, sistema nervoso central (SNC) e rins. Em geral, os órgãos abdominais são os mais acometidos, podendo observar diarreia crônica e êmese. Observa-se ainda pneumonias piogranulomatosas, renomegalia, uveíte, coriorretinite, ataxia, nistagmo e convulsões, sendo a PIF a doença inflamatória mais comum do SNC em gatos (Jericó et al., 2015; Little, 2016; Nelson & Couto, 2015⁶).

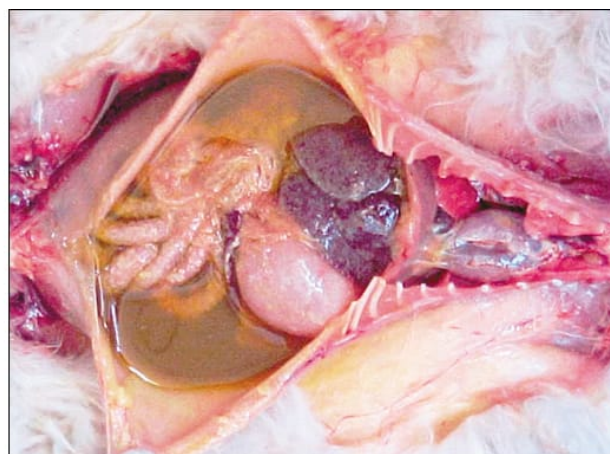


Figura 1 - Peritonite infecciosa felina. Coleção de líquido amarelado, viscoso e contendo fibrina na cavidade abdominal do Gato 9.

Para o diagnóstico, realiza-se a associação dos sinais clínicos do animal ao exame físico, achados laboratoriais e de imagem (Casagrande & Machado, 2016⁶). Os exames de imagem permitem avaliar a integridade dos órgãos, podendo ser visto também presença de fluido em cavidade. Estes exames são auxiliares na coleta de efusão quando necessário. Na radiografia, é evidenciado a presença de efusão pleural e pericárdica, já nos achados ultrassonográficos pode ser visto fluido peritoneal anecóico ou de ecogenicidade moderada (Lewis & O'Brien, 2010; Sharif et al., 2010⁶). O Teste de Rivalta pode ser realizado como um diagnóstico ante mortem, pois possui alta especificidade e sensibilidade, diferenciando o transudato, de exsudato. A imuno-histoquímica mostrou valores positivos em todos os casos de PIF analisados (Jericó et al., 2015⁶). A detecção de anticorpos pode ser utilizado como a neutralização viral, prova de imunoabsorção automática (ELISA) e imunofluorescência direta (IFA) (Pedersen, 2009⁶). A titulação pode ser realizada a partir de sangue, líquido da efusão, líquido cefalorraquidiano e humor aquoso (Addie et al., 2009⁶). O método ELISA possui alta sensibilidade, porém estes testes não diferencial o biótipo viral, não sendo considerado então um método diagnóstico confiável (Pedersen, 2009⁶). O PCR (reação em cadeia da

RESUMOS CIENTÍFICOS DO CURSO DE MEDICINA VETERINÁRIA – UNIVERSO BH

polimerase) possui alta sensibilidade e especificidade para o vírus, consiste na amplificação e detecção de pequenos pedaços de DNA, que é melhor encontrado nas fezes do animal, porém este não diferencia as diferentes cepas do Coronavírus (Uliana et al., 2012⁶). A histopatologia é o método padrão ouro para diagnóstico da PIF, coletando-se amostras de órgãos afetados com inflamação perivascular mistra. (Casagrande & Machado, 2016⁶). O tratamento realizado é de suporte para o animal, incluindo drogas imunossupressoras, interferon, vitaminas, antibioticoterapia (em casos com infecções secundárias) e abdominocentese quando necessário. A terapia imunossupressora é realizada com prednisolona, (Casagrande & Machado, 2016; Crivellentin & BorinCrivellentin, 2015⁶). A terapia com interferon é utilizada pois este tem ação antiviral e imunomodulador (Barros, 2014⁶). A terapia antimicrobiana é realizada com Amoxicilina com clavulanato, possuindo alta eficácia sistêmica contra bactérias gram negativas e gram positivas oportunistas (Spinosa et al., 2006⁶). Os fármacos esteroides anabolizantes e ácido ascórbico mostraram boa eficácia em terapia imunomoduladora, estimulando o sistema imune do animal (Fischer et al., 2011⁶). A abdominocentese, quando necessária, é realizada para melhorar o quadro respiratório do animal (Mota, 2016⁰). Adicionalmente, uma nova droga (GS-441524) tem demonstrado resultados promissores (Cho et al., 2012⁶), incluindo o coronavírus felino (Murphy et al., 2018⁶).

CONSIDERAÇÕES FINAIS

Os sintomas da PIF são inespecíficos o que constantemente leva ao um diagnóstico tardio da doença. A nova droga, GS-441524 é promissora no tratamento, mas ainda não é utilizada no Brasil. Vale ressaltar que o FCov é diferente do SARS- CoV2 responsável pela pandemia de covid-19 em humanos.

REFERÊNCIAS BIBLIOGRÁFICAS

1. CARDOSO, Pietra S. **Peritonite infecciosa felina (PIF) - Revisão bibliográfica**. Formiga, MG. 201. 2019.
2. MEGID, Jane; RIBEIRO, Marcio G.; PAES; Antonio C.;
Doenças infecciosas em animais de produção e companhia. Rio de Janeiro, RJ. 2016. 1º Ed.
3. OLIVEIRA, Fabiano N. O.; RAFFI, M. B.; SOUZA, Tatiana M.; BARROS, C.S.L. **Peritonite infecciosa felina: 13 casos**. Ciência Rural, Santa Maria, v.33, n.5, p.905-911, set-out 2003.
4. **PERITONITE INFECCIOSA FELINA: CAUSAS, SINTOMAS E TRATAMENTO**. [vetquality](http://vetquality.com.br). São Paulo, SP. 30/12/2020. Acessado em: 28/10/2022.
5. KIPAR e MELI, 2014; KENNEDY, 2020
6. MASSITELL, Isabela L.; , VIANA, Danilo B.; FERRANTE, Marcos. **Peritonite infecciosa felina: Revisão**. PUBVET. V. 15, No. 01, p. 143. 2021.