

UNIVERSIDADE SALGADO DE OLIVEIRA
ODONTOLOGIA

CAROLINE BARBOSA SALES E TATIANA URSINE FREITAS

RELATO DE CASO CLINICO

Dentição supranumeraria

BELO HORIZONTE-MG

2023

CAROLINE BARBOSA SALES E TATIANA URSINE FREITAS

RELATO DE CASO CLINICO

Dentição supranumerária

Trabalho apresentado a Universidade
Salgado de Oliveira referente a disciplina
de Periodontia

Professora Flavia Leite

BELO HORIZONTE-MG

2023

Conteúdo

1. RESUMO	4
1.1. ABSTRACT	4
2. INTRODUÇÃO	5
3. RELATO DE CASO	6
4. DISCUSSÃO	8
5. CONCLUSÃO	8
6. REFERENCIAS	8

DENTES SUPRANUMERÁRIOS RELATO DE CASO

1. RESUMO

O presente estudo relata um caso clínico de uma paciente com a presença de um dentição supranumerária .Na qual compreende na demasia no número de dentes, em que ocorrem em ambas dentições.Classificado como distúrbios de desenvolvimento congênitos de números de dentes, é uma anomalia tratada com remoção por meio de exodontias na maioria dos casos.O diagnóstico precoce e adequado para o tratamento dessa condição permite a prevenção de complicações como reabsorção dentária, oclusão, alteração na erupção e posicionamento de dentes.

Este trabalho tem como objetivo apresentar um relato de caso clínico de paciente do gênero feminino atendido na Universidade Salgado de oliveira ,campos Belo Horizonte , com a presença de múltiplos dentes supranumerários localizados em maxila e mandíbula, tanto na região anterior como posterior.

PALAVRAS CHAVES : Dentes supranumerários, tratamentos

1.1. ABSTRACT

The present study reports a clinical case of a patient with the presence of a supernumerary dentition. In which it comprises an excessive number of teeth, which occur in both dentitions. Classified as congenital developmental disorders of number of teeth, it is a treated anomaly with removal through extraction in most cases. Early and adequate diagnosis for the treatment of this condition allows the prevention of complications such as tooth resorption, occlusion, change in eruption and positioning of teeth. This work aims to present a clinical case report of a female patient treated at the Salgado de Oliveira University, Campos Belo Horizonte, with the presence of multiple supernumerary teeth located in the maxilla and mandible, both in the anterior and posterior regions.

2. INTRODUÇÃO

O desenvolvimento dos tecidos dentários é um acontecimento complexo e delicado. O desenvolvimento de alterações odontológicas dentárias podem acontecer devido anomalias no número, forma, tamanho, posição e estrutura dos dentes.

A etiologia dos dentes supranumerários tem sua origem devido a um germe dentário próximo ao permanente, proveniente da lâmina dental. As pesquisas revelam que essa prevalência de casos supranumerários, ocorre com maior frequência no gênero feminino, situando-se na região de pré-molares inferiores, molares superiores, depois de incisivos e caninos.

Um adulto possui em sua arcada dentária completa cerca de 32 dentes no seu total, portanto, quando ultrapassa esse número, pode-se dizer que o paciente possui um (ou mais) dente supranumerário.

Essa adversidade também pode ocorrer em nas que ainda possuem dentição decídua, nesse caso, o dente supranumerário é caracterizado quando existem mais de 20 dentes de leite na boca do paciente.

Os dentes supranumerários também podem ser classificados como dentes extranumerários. A forma mais frequente de dente supranumerário é o mesiodens, que fica localizado entre os dentes da frente na arcada superior. Os dentes supranumerários podem ter formatos diferentes dos dentes comuns e até surgir no céu da boca.

Comúnmente o dente supranumerário não erupciona, fica dentro do osso e só é identificado nas radiografias de rotina. Porém, esse dente a mais “escondido” pode causar problemas. Muitas vezes, ele pode inviabilizar o desenvolvimento e o posicionamento dos outros dentes, prejudicando-os também durante tratamentos

ortodônticos. Os dentes supranumerários podem se manifestar na região da cavidade oral, uni e bilateralmente, na maxila ou na mandíbula, erupcionados ou impactados.

A abordagem de tratamento mais empregada nesses tipos de casos, são intervenções cirúrgicas, no entanto, existem controvérsias quanto à época de intervenção do procedimento, pois é indicada a cirurgia somente se houver indicação de transtorno à saúde bucal do paciente; após a complementação da dentição, e quando as raízes dos permanentes estejam formadas, é que se deve iniciar extrações para preservar os traumas nas raízes.

Se não forem removidos precocemente, podem causar alterações no desenvolvimento da oclusão. Entre estas complicações destacam-se o apinhamento dentário, impacções de dentes permanentes, reabsorções radiculares, diastemas na linha média, erupção na cavidade nasal e formação de cisto primordial ou folicular.

A radiografia panorâmica tem se mostrado como importante método complementar de diagnóstico e planejamento odontológico, assim como as radiografias periapicais e tomografias computadorizadas.

3. RELATO DE CASO

Paciente do sexo feminino, 22 anos, compareceu a clínica Odontológica da Faculdade Universidade Salgado de Oliveira, na cidade de Belo Horizonte. Durante a anamnese, a paciente relatou que a mesma apresentava quatro dentes a mais na boca, foi questionado por ela a possibilidade de melhora na estética de seu sorriso e a possibilidade da extração dos dentes supranumerários, já que tal deseja fazer uso de aparelho ortodôntico e que ao passar por um outro dentista foi indicado para ela a extração se caso necessário.

Ao exame clínico, foi constatado a ausência dos elementos 14,24,27,34,44, acúmulo de placa bacteriana, conseqüentemente gengiva inflamada, além sangramento gengival ao fazer o periodontograma. Foi certificado também que os dentes supranumerários relatados pela paciente estavam inclusos. Como consta no exemplo da figura 1 e 2.

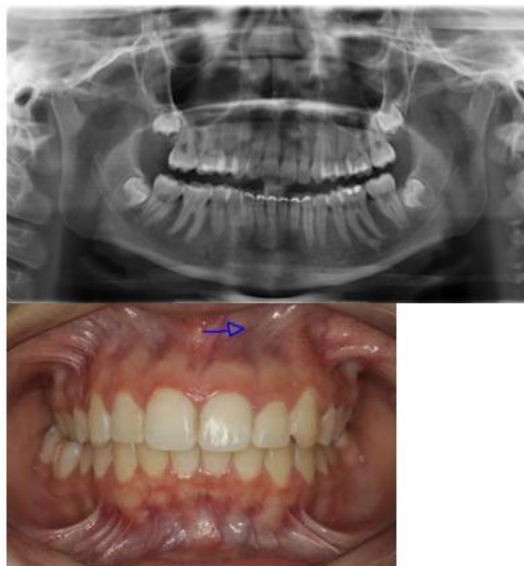


figura 1 e 2

site: <http://borelortodontia.blogspot.com/>

Logo após o exame intra oral, foi realizada a profilaxia utilizando pasta profilática, escova de Robson , taça de borracha e contra ângulo. Em seguida , foi feita a remoção da placa bacteriana calcificada (tártaro) através da raspagem supragengival com o auxílio de curetas.

Dessa maneira, foi possível prevenir a evolução da placa bacteriana para problemas bucais mais graves, como cáries e doenças periodontais.

Após o término do procedimento, foi solicitado à paciente uma radiografia panorâmica. A mesma foi marcada para retornar em outra data para análise da radiografia solicitada, sendo possível realizar um diagnóstico preciso e possivelmente o planejamento das extrações, entretanto, ela não retornou à clínica.

4. DISCUSSÃO

Os dentes supranumerários são definidos na literatura como elementos dentários em excesso ao número de dentes normalmente existente nas arcadas. Podem ocorrer tanto na dentição decídua (com prevalência de 0.3-0.8%) como na dentição permanente (0.1-3.8%).

Dayube et al. (2010)⁷ verificaram uma proporção de aproximadamente 59% de dentes supranumerários na maxila contra 41% na mandíbula, e ainda segundo o autor, ocorre 56,36% no gênero feminino e 46,64% no gênero masculino.

Segundo estudos, dentre todas as regiões da arcada dentária, existe uma predileção de aproximadamente 90% pela arcada superior anterior, localizada na região de incisivos centrais superiores.

Logo, no presente estudo, foi verificado a presença do supranumerário em paciente do gênero feminino, localizado na região anterior do maxilar.

Por conseguinte, de acordo com estudos dentre todas as regiões da arcada dentária, existe uma predileção de aproximadamente 90% pela arcada superior anterior localizada na região de incisivos centrais superiores.

5. CONCLUSÃO

Portanto, fica evidente a importância do diagnóstico precoce na dentição supranumerária, para executar um planejamento adequado, visando uma possível intervenção preventiva, para que seja evitado ao máximo distúrbios na erupção normal dos dentes e problemas na oclusão dentária. Desse modo, o profissional deve ficar atento a essas anomalias dentárias e solicitar aos pacientes exames radiográficos para que haja um fiel diagnóstico. Ademais, realizar um adequado plano de tratamento, visto que a presença desses dentes pode ocasionar uma série de complicações de ordem estética, fonética e psicológica.

6. REFERENCIAS

Revista UNINGÁ Review

DENTES SUPRANUMERÁRIOS RELATO DE CASO

SUPERNUMERARY TEETH – A CASE REPORT

REVISTA CEFAC
SPEECH, LANGUAGE. HEARING SCIENCES AND EDUCATION JOURNAL

Portal do sorriso- Dentes supranumerários :Quando surge um dente a mais /Eliana
Portal sorriso mai 04 2020um

6.1. Revista da Associação Paulista de Cirurgiões Dentistas

6.2. *versão impressa* ISSN 0004-5276

Rev. Assoc. Paul. Cir. Dent. vol.69 no.1 São Paulo Jan./Mar. 2015

Carolbarbosa2017@hotmail.com

Tatianeursinefreitas@hotmail.com