

ORQUIECTOMIA EM BOVINOS

INTRODUÇÃO

Orquiectomia é o termo cirúrgico que descreve a ação de retirada dos testículos em seres humanos e animais e é tida como um método de controle populacional de eleição, pois se trata de um procedimento simples, efetivo, funcional e seguro (CARVALHO et al; 2007). A castração de machos bovinos é uma prática tradicionalmente utilizada nos diferentes modelos de criação (WALKER & VAUGHAN, 1980). Bovinos castrados estão mais preparados para atender ao mercado consumidor por serem considerados um produto de melhor qualidade. A camada de gordura é adequada, a coloração da musculatura é ideal, a maciez e o sabor da carne são completamente diferentes das encontradas em animais não castrados (LISTONI, 1998).

REVISÃO DA LITERATURA E DISCUSSÃO

A castração de bovinos é uma prática comum em todo o mundo há séculos. O procedimento pode ser indicado de forma eletiva ou como tratamento para patologias de origens reprodutivas. Segundo Auer & Stick (2018) as seguintes patologias são indicativas para o procedimento: epididimite, orquite, hidrocele, varicocele, neoplasia testicular, traumas, hérnias inguinais e torções do cordão espermático.

Segundo estudos bovinos não castrados, tendem a produzir uma carne de menor qualidade, menos consistente e com menos marmoreio (AMERICAN VETERINARY MEDICAL ASSOCIATION'S ANIMAL WELFARE DIVISION, 2009), em comparação bovinos castrados se tornam mais dóceis tendo a castração como ferramenta de manejo, visando reduzir a taxa metabólica basal e a energia de manutenção dos animais na fase de engorda ou para obter-se determinadas características de carcaça, como maior deposição de gordura subcutânea que dará maior qualidade à carne além de maciez, sabor, textura e proteção durante o processo de resfriamento na indústria frigorífica, ou maior peso dos quartos traseiros, e ainda para melhorar os aspectos de manejo em animais machos e fêmeas em engorda, quando

Figura 1. Esquema ilustrativo dos métodos de contenção empregados durante procedimento cirúrgico de orquiectomia de bovinos. A) Imobilização em bretes. B) Imobilização em decúbito lateral, com os membros pélvicos e membro torácico esquerdo presos entre si. Fonte: Leonardo Lamaro Cardoso (2007).

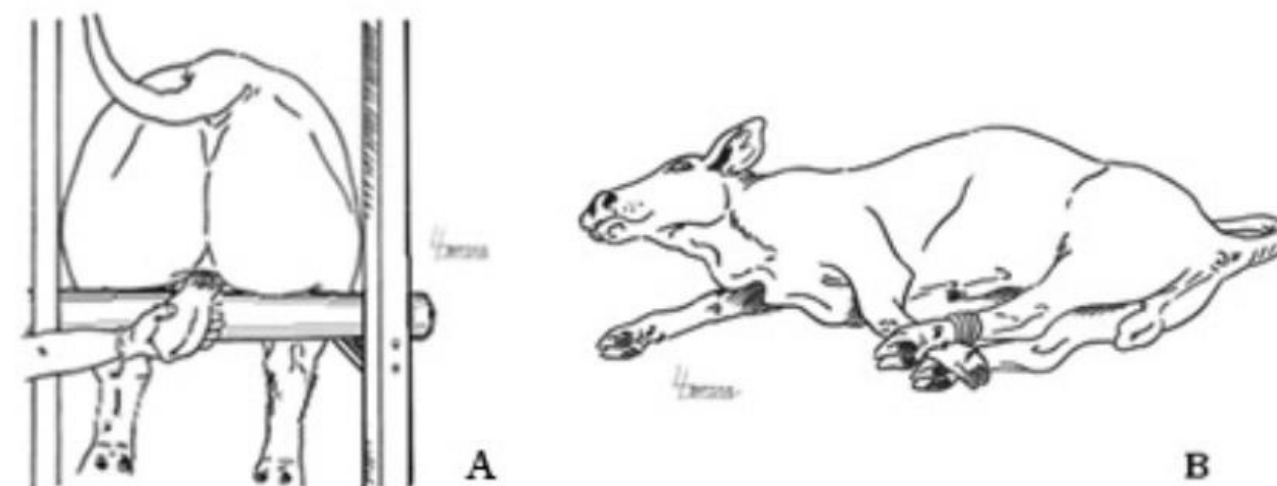
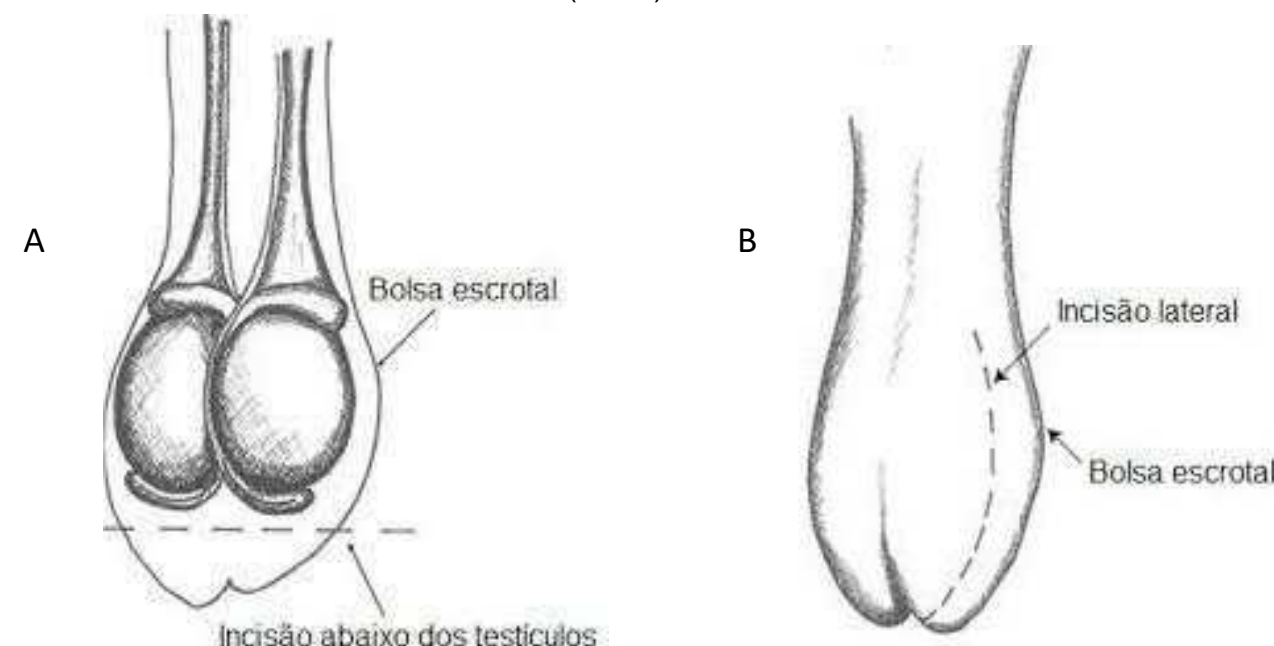


Figura 2. A) Técnica de orquiectomia por remoção do ápice da bolsa escrotal. B) Técnica de orquiectomia por incisão lateral da bolsa escrotal. (adaptado) Fonte: N. ANDERSON (2007).



CONSIDERAÇÕES FINAIS

O procedimento cirúrgico de orquiectomia é realizado com alta frequência em animais de diferentes espécies e idades. Alguns estudos