REVISTA TRANSDISCIPLINAR
UNIVERSO da Saúde
ISSN 2965-2340

FECHAMENTO DE DISTEMAS EM RESINA COMPOSTA PELA TÉCNICA DO MOCK-UP – RELATO DE CASO

Thiago Rodrigues Ramalho
Acadêmico de Odontologia da Universidade Salgado de Oliveira, Campus Niterói

Gabriel Víctor de Andrade Miranda
Acadêmico de Odontologia da Universidade Salgado de Oliveira, Campus Niterói

Luciana Vasconcelos Ramos
Professora do Curso de Odontologia da Universidade Salgado de Oliveira, Campus Niterói

Resumo

Pacientes insatisfeitos com a estética do sorriso são comuns dentro do cotidiano clínico do cirurgião-dentista. Os diastemas, que se referem a espaços interdentais localizados entre 2 ou mais dentes, constituem um grande agravante para a questão estética dos pacientes que os possuem, gerando, muitas vezes, problemas de caráter psicológico. Ao analisarmos as possíveis formas de tratamento de tal alteração morfológica encontramos procedimentos mais conservadores, como o tratamento ortodôntico. Contudo, com o passar do tempo, novas técnicas veem surgindo e possibilitando ao paciente uma pré-visualização do processo final, além de um tratamento com uma duração inferior aos demais, destacando-se, nesse viés, a técnica do mock-up, que consiste num "ensaio restaurador" do caso por meio de uma moldagem anatômica. Dessa forma, esse relato de caso tem o objetivo de evidenciar a importância da técnica do Mock-Up nos procedimentos estéticos e funcionais do fechamento de diastemas dentais.

Palavras-chave: Mock – up, estética, diastema, ensaio restaurador

Abstract: Unsatisfied patients with the aesthetics of their smiles are common in the everyday clinical life of a dentist. Diastemas, which refer to interdental spaces located between 2 or more teeth, constitute a significant aggravation to the aesthetic concern of patients who have them, often leading to psychological issues. When we analyze the possible forms of treatment for such morphological alteration, we find more conservative procedures, such as orthodontic treatment. However, as time passes, new techniques emerge, allowing the patient to preview the final process and undergo treatment with a shorter duration than others. In this regard, the mockup technique stands out, which involves a "restorative trial" of the case through an anatomical molding. Therefore, this case report aims to highlight the importance of the Mock-Up technique in the aesthetic and functional procedures for closing dental diastemas.
Keywords: Mock – up, aesthetics, diastema, restorative trial

Introdução:

Os diastemas podem ser definidos como o espaço encontrado entre os elementos dentários adjacentes nas arcadas. Na dentição mista se apresenta como uma condição normal, contudo, a persistência de tal fator posteriormente caracteriza-se com uma anomalia de oclusão causada pela desproporcionalidade entre o tamanho dos maxilares e o tamanho dos dentes, podendo ser ocasionada devido à ausência de erupção dentária, hereditariedade e menos frequentemente, o hábito de sucção não nutritiva. A necessidade de tratamento de diastemas deve-se essencialmente a razões estéticas e de caráter psicológico, e não propriamentea problemas funcionais. (LOPES et al., 2020). Visando proporcionar um sorriso harmonioso, onde exista um equilíbrio entre função e estética, o fechamento de diastemas torna-se um procedimento de grande relevância no âmbito odontológico. Dentre as diversas opções de tratamento disponíveis na Odontologia para o tal procedimento, como uso de próteses fixas e laminados cerâmicos destacam-se as

correções com aparelhos ortodônticos e o tratamento restaurador em resina composta. (Trava et al., 2022). A opção pelotratamento do diastema a partir da movimentação ortodôntica geralmente está associada a casos mais extensos, tendendo assim a um conservadorismo maior do que um procedimento restaurador. Contudo trata-se de um processo mais longo e complexo, onde necessita de um maior tempo de tratamento, e consequentemente, de uma maior cooperação do paciente para finalização do caso (DIAS.et al.,2020). Por outro lado, pensando pelo viés restaurador, o fechamento de diastemas com resina composta pode ser realizado essencialmente por 2 métodos: a técnica da “mão livre”, que constitui um procedimento mais rápido e de menor custo, por dispensar a etapa de enceramento e moldagem, ou pela técnica do “Mock up” (DE CAMPOS et al.,2015). Esse método do enceramento diagnóstico, ou “Mock up” se apresenta como uma ferramenta que permite ao cirurgião dentista antever o resultado definitivo do tratamento odontológico com o mínimo ou nenhum desgaste dentário. Isso é possível por meio da combinação do enceramento diagnóstico com as demais referências estéticas intrínsecas ao rosto do paciente, como a linha média, a linha do sorriso, o alinhamento dos dentes em relação aos lábios e a linha interpupilar. Esse métodoé bem coerente quando há a necessidade de modificar a forma dos dentes (como no caso de dentes cônicos e diastemas), o comprimento ou a posição no arco dentário. (LIMA et al.,2018)

A técnica do “Mock up" possibilita realizar as correções desejadas pelo paciente de forma planejada por meio de meios virtuais, modelos de enceramento ou até experimentos restauradores,fazendo com que o procedimento seja feito de maneira previsível. O ensaio dessa técnica possibilita a simulação de como ficará o resultado final dos elementos dentários que serão tratados, assim, viabilizando, por meio do planejamento adequado, optar pelo melhor meio de conclusão do caso. (COSTA, SILVA, 2020) Ao abordar um tratamento voltado ao fechamento de diastemas tornase de suma importância avaliar os ângulos funcionais, estéticos e psicológicos de tal, uma vez que todos esses elementos estão intrinsecamente ligados à saúde geral da pessoa. A autoestima, a confiança e o bem-estar emocional são aspectos cruciais que podem ser aprimorados por meio desse tipo de tratamento odontológico, refletindo positivamente em várias áreas da vida da pessoa, fazendo com que a pessoa tenha um convívio social mais adequado e satisfatório dentro seu meio, assim podendo expressar-se sem inseguranças ou limitações psicológicas, tornando assim uma maneira de vida mais saudável. (OLIVEIRA et al., 2020). O objetivo deste estudo é alcançar, por meio de um relato de caso clínico, um desfecho que culmine em proporcionar ao paciente conforto anatômico, funcional e psicológico, elevando sua sensação de contentamento em relação ao próprio sorriso e fortificar sua estabilidade emocional. Além disso, adotar uma abordagem metodológica singular em comparação àquela convencional, especialmente no contexto acadêmico, com o intuito de enriquecer a experiência prática e o processo de aprendizagem de maneira profunda.

RELATO DE CASO

A beleza de um sorriso sempre esteve intimamente ligada à saúde oral e desempenha um papel significativo na melhoria da qualidade de vida de uma pessoa. Além de simplesmente restaurar a forma e a função dos dentes, a odontologia contemporânea também dedica atenção especial à criação de um sorriso que realce as características estéticas individuais. (ALMEIDA et al. 2020). Neste relato de caso, exploraremos a aplicação do mock-up como técnica para o fechamento de diastemas utilizando resina

composta. Este relato busca exemplificar a eficácia dessa abordagem como uma opção viável e esteticamente satisfatória para a correção de diastemas. Ao comparecer a clínica odontológica, o paciente modelo relatou sua insatisfação com o estado geral de seus elementos dentários (Figura 1,2 e 3). Os variados diastemas encontrados em seu sorriso incomodavam-no exacerbadamente, comprometendo não só sua estética, como sua condição psicológica. Então, a partir do exposto pelo paciente, e após avaliação clínica, algumas condutas clínicas foram apresentadas para solução do problema apontado. Uma delas, foi a possibilidade da realização de um tratamento ortodôntico para correção dos diastemas, contudo, devido ao anseio do paciente em resolver a situação de maneira breve, essa conduta foi descartada por ser um tratamento de longa duração. O outro tratamento proposto e de antemão o aderido, foi a realização do fechamento dos diastemas com resina composta pela técnica do Mockup.

Figura 1. Aspecto clínico

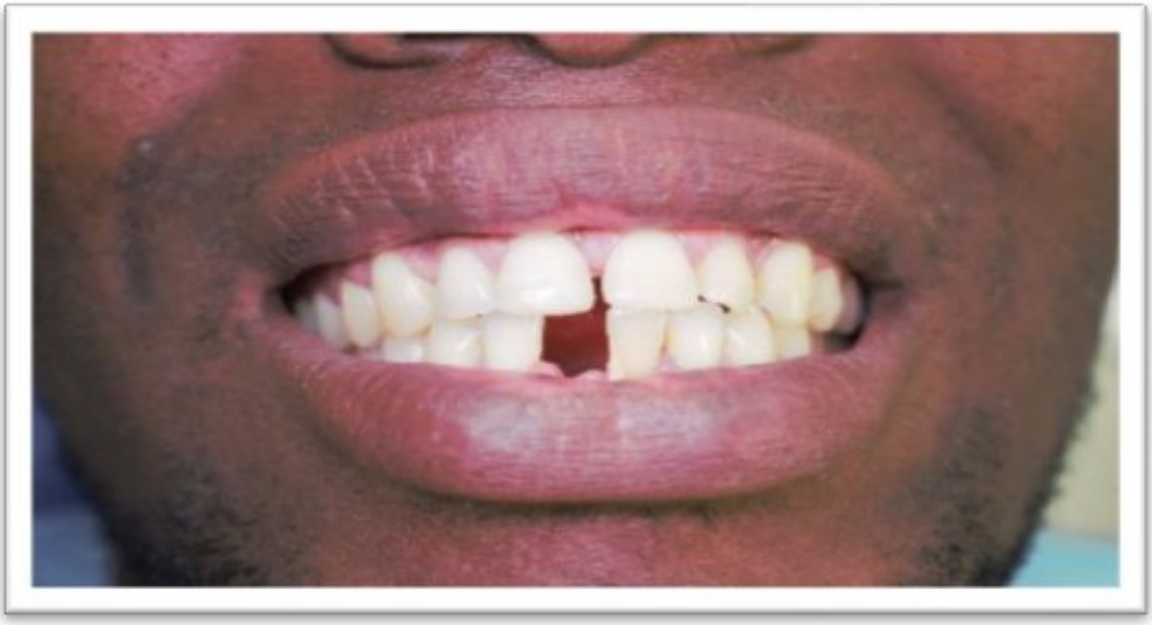



Figura 2. Aspecto lateral esquerdo



Figura 3. Aspecto lateral direito

Inicialmente foi realizada adequação do meio bucal mediante a raspagens sub e supragengivais adjunto a profilaxia dental. Posteriormente a isso, devido a uma grave

necessidade psicológica do paciente, foi feito o fechamento emergencial do diastema localizado entre os elementos 22 e 23 (incisivo lateral superior direito e canino superior direito, respectivamente) pela técnica “mão livre, na qual sem auxílio de guias de silicone o profissional demonstra habilidade de dominio realizando a escultura a direta do elemento dentário, uma vantagem dessa técnica é a eliminação da etapa laboratorial.(SOARES et al. 2023) Para realização de tal procedimento, com o intuito de criar um aumento harmônico dos dentes de maneira em que os diastemas fossem reduzidos, utilizou-se o “Especímetro wanson” para concluir a dimensão correta de crescimento dental, constando assim pela medição a necessidade de aumento do elemento 22 em 1,0mm distalmente e o do elemento 23 em 0,5mm mesialmente. Assim, iniciou-se o procedimento restaurador e fechamento do diastema com uso de materiais restauradores tradicionais como: Ácido Fosfórico Ultra Etch IndiSpence 35% - Ultradent (São Paulo), Sistema adesivo PEAK – Ultradent (São Paulo),e Resina composta fotopolimerizável FORMA A3 – Ultradent (São Paulo) (Figuras 4, 5 e 6). Vale ressaltar que uma adesão eficaz ao esmalte só pode ser alcançada mediante o seu condicionamento ácido, conforme estabelecido por Buonocore em 1955. Isso envolve a remoção da smear layer, a criação de microporosidades e o aumento da área e energia superficial, que serão posteriormente infiltrados pelo material resinoso. (SILVA et al. 2019)



Figura 4. Condicionamento ácido



Figura 5. Fotoativação



Figura 6. Conclusão do fechamento

Após a finalização desta etapa emergencial gerada pela necessidade psicológica do paciente, a estratégia de continuidade do caso pela técnica “Mock up” intensificou-se. Deu-se início então, a fase de moldagem anatômica com o objetivo de se obter uma cópia negativa das estruturas dentais do paciente e assim, produzir um modelo de estudo encerado (Figura 7) que apresente o resultado final para avaliação do mesmo. Só então, após esse momento, iniciamos o processo clínico de fechamento dos diastemas com o uso de resina composta.

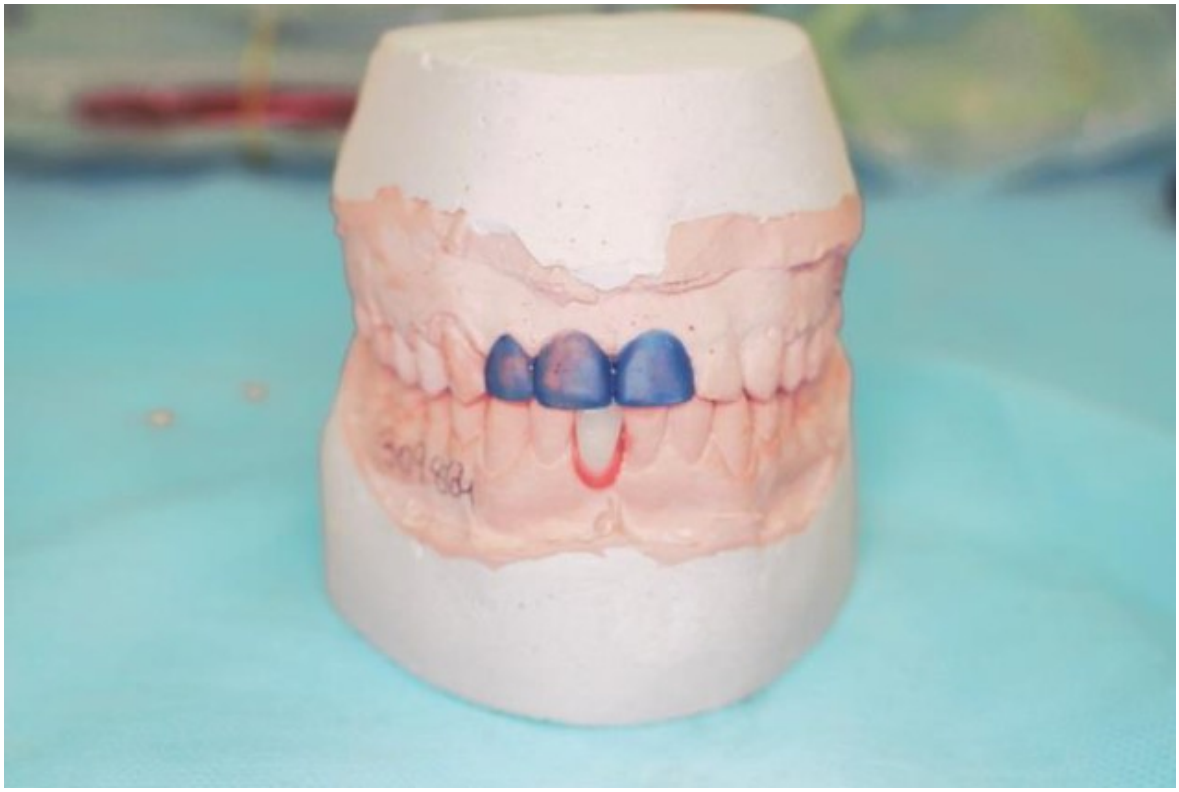

Figura 7. Modelo Encerado

Vale salientar que os elementos dentários que sofreram as modificações estéticas para que possamos aumentar seu diâmetro possibilitando o fechamento do espaço interdental são: incisivos centrais superiores (11 e 21) e incisivo lateral superior direito (12). O trabalho clínico, dessa forma, teve início pelo aumento do elemento 21 por meio da utilização de resina FORMA A3 - Ultradent (coloração previamente testada) que será incrementada sob uma base de silicone de adição que servirá com uma “cópia” do modelo de estudo (Figura 8). Anteriormente a esse processo, todo o passo a passo para uma restauração eficiente e duradoura é realizado, como a realização do bisel, visando proporcionar resistência e durabilidade para a restauração, com a broca diamantada 3069 F e 3069 FF - American Burrs (Santa Catarina), a utilização do sistema adesivo e a aplicação do ácido fosfórico 35% (Figura 9), com intuito de permitir uma maior aderência dos materiais restauradores além do uso da fita Isotape TDV para isolamento dos dentes adjacentes evitando pontos de contato irregulares (Figura 10). Após isso então, utilizando o molde em silicone, é realizada a construção do elemento indicado com resina composta (Figuras 11 e 12).



Figura 8. Confecção da moldeira de silicone

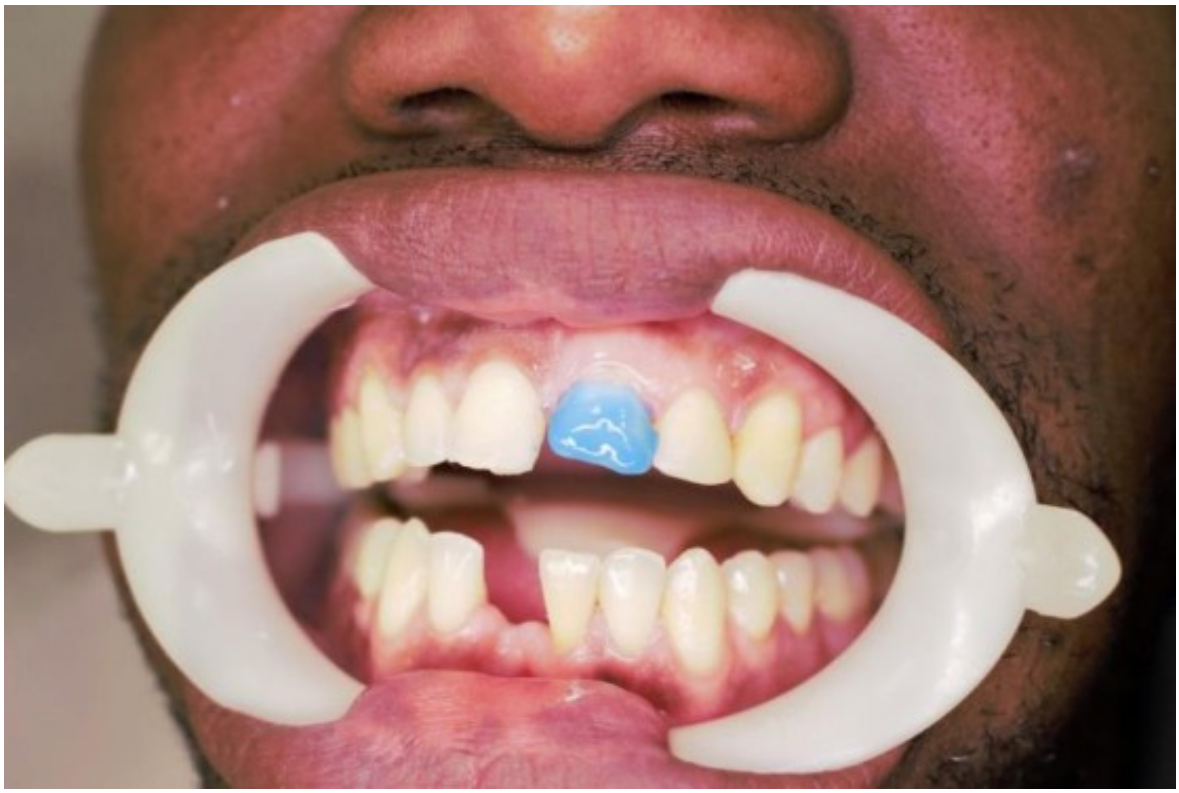

Figura 9. Condicionamento ácido

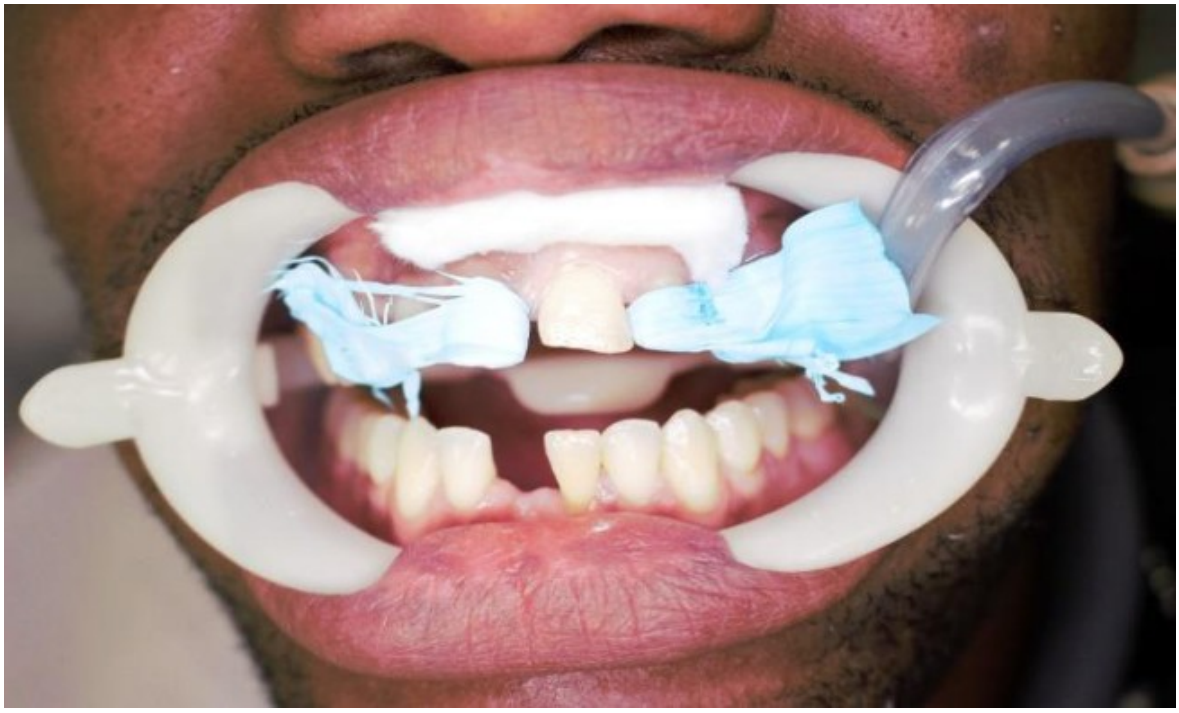

Figura 10. Fita isotape para a proteção dos dentes adjacentes



Figura 11. Molde em silicone de adição



Figura 12. Restauração finalizada

Dando continuidade ao tratamento, o mesmo procedimento restaurador com uso do molde de silicone de adição realizado no elemento 21 é feito, mediante ao plano traçado anteriormente por meio do modelo de estudo produzido, nos elementos 11 e 12. Com o intuito de diminuir a rugosidade superficial, minimizando assim, o acúmulo de bactérias, as mudanças na cor da resina, diminuindo a permeabilidade e o risco de infiltrações, e dessa forma aumentando sua durabilidade, efetuou-se toda a etapa de acabamento e polimento das restaurações. Foi utilizado pontas de polimento abrasivas de silicone TDV, discos de lixa do kit de polimento, discos de feltros e pastas de polimento pertencentes ao kit de Polimento Diamond Master FGM, o que possibilita uma correta aplicação da técnica e garante longevidade e uma estética harmônica ao sorriso do paciente. (Figura 13)



Figura 13.Resultado final

Considerações Finais

A partir dos resultados obtidos neste caso clínico, tornou-se evidente que a técnica do mockup mostrou-se eficaz no tratamento voltado ao fechamento de diastemas com a utilização de resina composta. A técnica, além gerar uma previsibilidade ao resultado final, proporcionou ao paciente um tratamento menos custoso comparado ao tratamento ortondontico convencional. Dessa forma, devemos sempre selecionar a abordagem mais apropriada para atender às necessidades do paciente, devolvendo-lhe estética e função.

REFERÊNCIAS

ALMEIDA, R.R Restauração em resina composta para fechamento de diastema: relato de caso.

COSTA, Patrícia Conceição Neves; SILVA, Matheus Jacobina Andrade. O Tratamento de Diastemas com planejamento por Mock-Up: Revisão de Literatura. Id on Line Rev. Mult. Psic. V.14, N. 50p. 1170-1184, Maio/2020 - ISSN 1981-1179.

DE CAMPOS, Paulo Ricardo Barros. et al. Reabilitação da estética na recuperação da harmonia do sorriso: relato de caso. RFO, Passo Fundo, v. 20, n. 2, p. 227-231, maio/ago. 2015

DIAS, Brenno Anderson Santiago. et al. Diastemas: etiologia, diagnóstico e possíveis formas de reabilitação. SALUSVITA, Bauru, v. 39, n. 1,p. 129-140, 2020.

LIMA, Gabriella Thaís da Silva. et al. Mock up – um recurso para restabelecimento do sorriso. Arch Health Invest 2018;7 (Special Issue 5).

LOPES, Iana Inhamuns. et al. Os aspectos gerais do diastema e seus tratamentos: revisão de literatura. Braz. J. of Develop., Curitiba, v. 6, n.12, p.97971- 97983 dec. 2020.

OLIVEIRA, Gabriella de Sá. et al. Associação entre a odontologia estética e autoestima. REAOdonto | Vol. 1 | e3892 | DOI: https://doi.org/10.25248/REAOdonto.e3892.2020.

SILVA, Juliana Costa Veiga Condicionamento com ácido fosfórico "tradicional" vs. autolimitante, por diferentes tempos, na resistência de união de um cimento resinoso fotopolimerizável convencional e de um dual autoadesivo ao esmalte bovino 2019

SOARES, et al Harmonização estético – funcional do sorriso com facetas diretas: Uma revisão de literatura. 2023

TRAVA, Milena Soares. Análise do sorriso para fechamento de diastemas pós- ortodontia: relato de caso. Research, Society and Development, v. 11, n. 13, e141111334962, 2022 (CC BY 4.0) | ISSN 2525-3409 | DOI: http://dx.doi.org/10.33448/rsd-v11i13.34962.