REVISTA TRANSDISCIPLINAR
UNIVERSO da Saúde
ISSN 2965-2340

O EMPREGO DA ULTRASSONOGRAFIA NA HARMONIZAÇÃO OROFACIAL

Letícia de Freitas Hermsdorff Vellozo Cordeiro
Acadêmica de Odontologia da Universidade Salgado de Oliveira, Campus Niterói

Thaysa Pereira dos Santos Amado
Acadêmica de Odontologia da Universidade Salgado de Oliveira, Campus Niterói

Daniela Otero da Costa Carvalho
Mestre e doutora em Patologia (UFF); professora de Patologia da Universidade Salgado de Oliveira

Resumo

O presente trabalho tem como propósito elucidar sobre a ultrassonografia (US), seus tipos de aparelhos, indicações, além de demostrar como o uso da ultrassonografia pode ser de grande valia para a realização dos procedimentos feitos por profissionais da harmonização orofacial. Atualmente, podemos encontrar inúmeros tipos de materiais estéticos utilizados na harmonização orofacial (HOF), inclusive, diversos tipos de bioestimuladores e preenchedores faciais, que apesar da margem de segurança que temos na aplicação desses materiais, alguns efeitos adversos podem ocorrer. Com o uso da ultrassonografia conseguimos ter uma imagem em alta resolução dos tecidos moles e até mesmo se possui produtos anteriormente aplicados no local, dessa forma, o profissional consegue planejar e até mesmo realizar os procedimentos de maneira segura minimizando as possíveis intercorrências e complicações.

Palavras-chave: Ultrassonografia; Preenchedores; Harmonização Orofacial.

Abstract

The present work aims to elucidate about ultrasonography, its types of devices, indications, in addition to demonstrating how the use of ultrasonography can be of great value for the performance of procedures performed by professionals in orofacial harmonization. Today, we can find numerous types of materials used in harmonizing, including several types of biostimulators and facial fillers, which despite the large safety margin we have in the application of these materials, some adverse effects may occur. With the use of ultrasonography we are able to have a high resolution image of the soft tissues and even if there are products previously applied in the area, in this way, the professional is able to plan and even carry out the procedures in a safe way, hindering possible complications.

Keywords: 1. Ultrasonography; 2. Fillers; 3. Facial matching.

INTRODUÇÃO

A estética facial com produtos químicos como o ácido hialurônico e a toxina botulínica para o rejuvenescimento facial está se tornando cada dia mais comum na prática odontológica. A cada ano amplia o número de procedimentos estéticos faciais minimamente invasivos realizados no mundo inteiro. (GOODMAN et al., 2020).

No Brasil os materiais sintéticos mais populares e utilizados nesses procedimentos são: Ácido hialurônico (AH), polimetilmetacrilato (PMMA), fios de sustentação e hidróxido de cálcio. (CHIRSTENSEN, 2005, BRODER & COHEN, 2006).

O AH oferece vários benefícios, incluindo alta biocompatibilidade, ser temporário, propriedades físico-químicas ideais e altos níveis de biossegurança quando injetado corretamente (ATTENELLO & MAAS, 2015).

Contudo, complicações e efeitos inesperados com o uso do AH podem decorrer, apesar de seu uso ser visto como seguro. É indispensável saber reconhecer e conduzir os eventos adversos, evitando possíveis sequelas que podem ser graves para o paciente. (PARADA et al., 2016).

Em vista disso, o exame de ultrassom permite que o profissional trabalhe com mais segurança e previsibilidade no seu procedimento. Sua imagem é de alta resolução para a avaliação de tecidos moles, contribuindo com uma grande variedade de informações que podem ser utilizadas antes, durante e até mesmo pós procedimento clínico. Ainda que o uso a US para a região facial não tenha ainda ganhado muito destaque, este pode auxiliar de forma valiosa o planejamento e execução de procedimentos (ROCHA et al., 2020).

A US é capaz de avaliar anatomicamente a área ideal para a aplicação do AH e verificar a dinâmica do material no tecido circundante. É possível avaliar a localização de estruturas relevantes como músculos, vasos e glândulas, podendo influenciar a injeção do produto durante o procedimento, além de avaliar a movimentação do material pelos tecidos (SCHELKE, DECATES & VELTHUIS, 2018).

O presente trabalho tem como objetivo apresentar o exame de ultrassom como uma ferramenta de grande valia para a visualização e aplicação de preenchedores faciais, bem como para tratar efeitos danosos à face em decorrência de complicações.

REVISÃO DE LITERATURA

Ocorreram nas últimas décadas uma grande evolução das técnicas de diagnóstico por imagem, visando alcançar um volume maior de informações e especificidades que auxiliem o diagnóstico.

É considerado algo recente a categoria médica de exame conhecida como ultrassonografia ou ecografia. Essa é aplicada para exibir imagens de órgãos internos, tecidos, rede vascular e fluxo sanguíneo, no qual é viabilizado a imagem de um corte da região a ser analisada (CAVALCANTI, 2008). O ultrassom possui o diagnóstico através da passagem de ondas sonoras de uma área a ser examinada e na reflexão ou eco dessas ondas quando afetam uma interface entre os tecidos de densidades opostas (FIGURA 01). Como o ultrassom está fora da faixa de frequência audível ao homem ele pode ser utilizado com intensidade bastante alta.



Figura 01 – Esquema mostrando pulsos de som em direção aos tecidos e sua reflexão. (Fonte: CAVALCANTI, 2008)

A US em comparação com outros exames tem um valor relativamente baixo, fácil aquisição de imagem, não é invasivo, não há superposição de imagem e não utiliza radiação ionizante, com isso, tem sido de grande valia para a odontologia. Entretanto, por não ser expandido na área odontológica, identifica-se uma carência de profissionais aptos para compreensão de imagens nesse trabalho (CAVALCANTI, 2008).

Histórico do ultrassom

O método de diagnóstico por imagem que utiliza o emprego clínico do ultrassom é a ultrassonografia. Os estudos iníciaram por Dussik em 1942, onde o mesmo tentava buscar tumores e verificar o tamanho dos ventrículos cerebrais, através da medição da transmissão dos sons pelo crânio (GUARIGLIA, 2004) e em 1952, Wild & Reid utilizaram a US como preceito para elaboração de diagnóstico dos tumores de mama; até o momento atual esse exame de imagem foi muito utilizado na prática clínica (MOTOYOSHI, 1998, FERREIRA, 2005).

Na área do diagnóstico por imagem da face, o ultrassom progrediu muito sendo empregado por Ishikawa et al., em 1983, para avaliar as massas orais e do pescoço. Os autores concluíram que a US foi o exame de eleição para os casos de aumento de volume oral e tumoral, por não ser utilizar a radiação ionizante e nem produzir reação indesejável. Yoshida et al., em 1987, relataram o uso do transdutor intraoral para lesões de boca. Em 1994, o Doppler colorido foi utilizado por Martinoli et al. (1991), para auxiliar no diagnóstico de alterações nas glândulas salivares maiores (GOODING, 1980; ISHIKAWA et al., 1983; YOSHIDA et al., 1987; MARTINOLI et al., 1991).

Ariji et al., relataram em 1998, o uso da alta frequência do Doppler colorido sonográfico na glândula submandibular. O doppler colorido é de suma importância para pesquisar os vasos sanguíneos na glândula submandibular decorrente da estimulação gustatória. Há pouco tempo, em 2004, Ariji et al., salientaram as características ultrasonograficas do músculo masseter em mulheres com distúrbio na ATM associada à

dor miofacial. Entende-se que o musculo masseter e suas características na ATM de pacientes com dor miofacial foi sobressaltado quando havia edema presente nesse músculo (ARIJI et al., 2004).

Formação da imagem

A US ou ecografia é uma forma de diagnóstico que emprega o eco produzido pelo som, em tempo real, onde as reflexões produzidas pelas estruturas e órgãos do corpo humano voltam para o transdutor. Em geral, os aparelhos de ultrassom utilizam uma frequência diversificada dependendo do tipo de transdutor, desde 2 até 22 MHz, emitindo através de uma fonte de cristal pizoelétrico que fica em contato com a pele e recebendo os ecos gerados que são interpretados através de computação gráfica. A sonda funciona assim como emissor/ receptor. Quanto maior a frequência, maior a resolução obtida e mais precisão temos na visualização das estruturas superficiais (FERREIRA, 2005). Existem diversos tipos de transdutores, sendo o linear (FIGURA 02) o mais indicado para a região de face (CAVALCANTI, 2008).



Quando um feixe ultrassônico transpassa os tecidos de diferentes impedâncias acústicas (tecidos de diferentes resistências) ele pode ser absorvido ou refletido. Quanto

maior a impedância entre dois meios, mais forte será o som ou o eco refletido. O tecido apresenta um padrão de ecos internos característico e a alteração nesse padrão dos ecos internos, diferenciam tecidos e também revelam enfermidades presentes (FERREIRA, 2005). As ondas sonoras que são refletidas (eco) de volta para o transdutor causam uma mudança na espessura do cristal de piezoelétrico, produzindo um sinal elétrico que é amplificado, processado e exibido como uma imagem no monitor. Uma margem de eco, dentro de uma escala visual de preto, branco e cinza é visualizada no monitor ao mesmo tempo em que o exame é realizado (CAVALCANTE, 2008).

Por meio do efeito Doppler, é possível conhecer a velocidade e o sentido do fluxo sanguíneo. É um método inócuo por não operar radiação ionizante além de pouco dispendioso. (FERREIRA, 2005).

O Doppler colorido (Color Doppler) oferece referências sobre a direção do movimento e a velocidade por meio de cores, em escalas que variam de vermelho a azul. Sendo assim, favorável para definir a direção do fluxo vascular. As cores não devem ser confundidas com a denotação venosa ou arterial. Quando o doppler é indicado em vermelho, significa que o movimento do fluxo é em direção ao transdutor. Quando a direção está se afastando do transdutor, vimos a cor azul.

A relação anatômica serve como avaliação da diferença entre artéria e veia. É comum a artéria localizar-se medialmente, sendo redonda e pulsátil, enquanto a veia vemos localizada lateralmente e é levemente distorcida, sem pulso, com fluxo contínuo. (FIGURA 03).

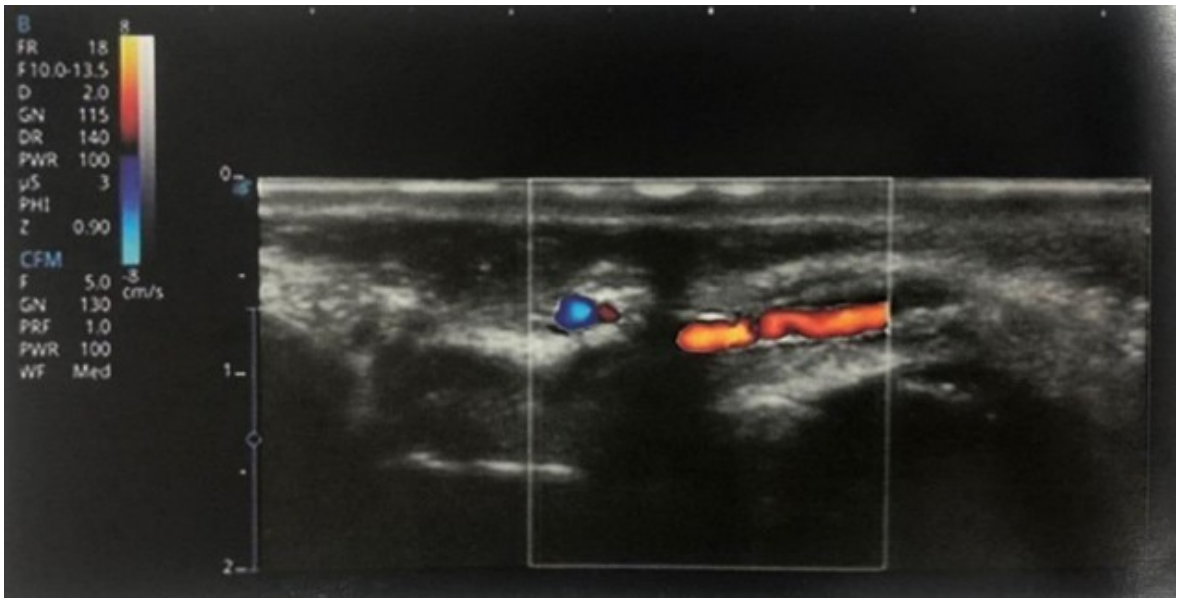

Figura 03- Imagem de USG evidenciando a ferramenta Color Doppler. (Fonte: Dra. Tânia Rocha).

As imagens podem ser visualizadas em tons de cinza – Modo B ou de forma colorido – Doppler. Ambas as imagens podem ser visualizadas em tempo real. (JONES E FROST, 1984; CAVALCANTI, 2008).

O efeito Doppler foi descoberto em 1842, por um físico austríaco chamado Chirstian Andréas Doppler. (CAVALCANTI, 2008). Esse efeito é baseado no movimento da hemácia. O Doppler não terá efeito se a hemácia permanecer parada, uma vez que, a

onda refletida e emitida serão as mesmas. A frequência da onda obtida aumentará se confrontarmos a carência do movimento quando a fonte for no sentido do receptor, ou vice-versa, o refletor for na direção de ambos (CAVALCANTI, 2008).

Quanto aos tipos de Doppler destaca-se o Doppler contínuo, Doppler pulsado, Doppler duplex e Doppler tríplex.

a) Doppler contínuo: Emite um sinal constante e recebe ecos sem interrupção, sendo necessários dois cristais pizoelétricos (receptor e emissor) um ao lado do outro.

b) Doppler pulsado: composto por um cristal pizoelétrico com a função de receptor e emissor ao mesmo tempo, permitindo identificar fluxos em zonas determinadas, sendo superior ao Doppler contínuo.

c) Doppler duplex: modo – B + Doppler pulsado. Avalia o sistema circulatório produzindo imagem e medidas de fluxo sanguíneo.

d) Doppler Triplex (imagem colorido): associação do modo B em tempo real com Doppler pulsado e com mapeamento colorido. Podendo detectar a presença ou ausência de fluxo arterial e venoso, aferindo a velocidade e padrão de direção deste (CAVALCANTE, 2008). O Doppler em cores dispõe de uma ampla vantagem de mapear vasos não apreciados pelo uso apenas do modo B. A hipervascularização das regiões acometidas podem ser correlacionadas aos processos inflamatórios, agudos e crônicos nas fases inicial e intermediária. Além do mais, teria o benefício na diferenciação entre as lesões císticas ou ductais, e estruturas vasculares normais ou enfermidades (CAVALCANTE, 2008).

Tipos de aparelho

Nas máquinas de US em sua maioria, possuem uma série de controles, sendo imprescindível compreender a finalidade e a utilidade de cada um desses recursos para proporcionar a obtenção de uma imagem ideal do tecido pretendido.

Para a aquisição de imagens de alta qualidade que possa gerar um diagnóstico preciso e completo, e imprescindível verificar a disponibilidade dos tipos de transdutores e suas frequências disponíveis.

Em relação aos aparelhos de USG quem podem ser manipulados para a HOF, os fabricantes das empresas estão expandindo cada vez mais esse mercado, e hoje podemos contar com muitas opções com frequências, tamanhos, funções e valores variados. (BUSTAMANTE et al., 2021)

Podemos observar inúmeras opções de aparelhos de USG disponíveis no mercado, com características e valores diversos.

Podemos dividir os aparelhos em três categorias:

Grande porte ou cards – aparelhos maiores, normalmente encontrados em grandes clínicas e hospitais, apresentando diversos recursos e vários transdutores. (FIGURA 04).



Figura 04 – Imagem do aparelho do tipo grande porte ou cards. (Fonte: www.aparelhos-ultrasom.com)

Portáteis – aparelhos menores, no formato de laptop, facilmente transportados para diagnóstico no local de atendimento (POCUS, point–off–care US). (FIGURA 05).

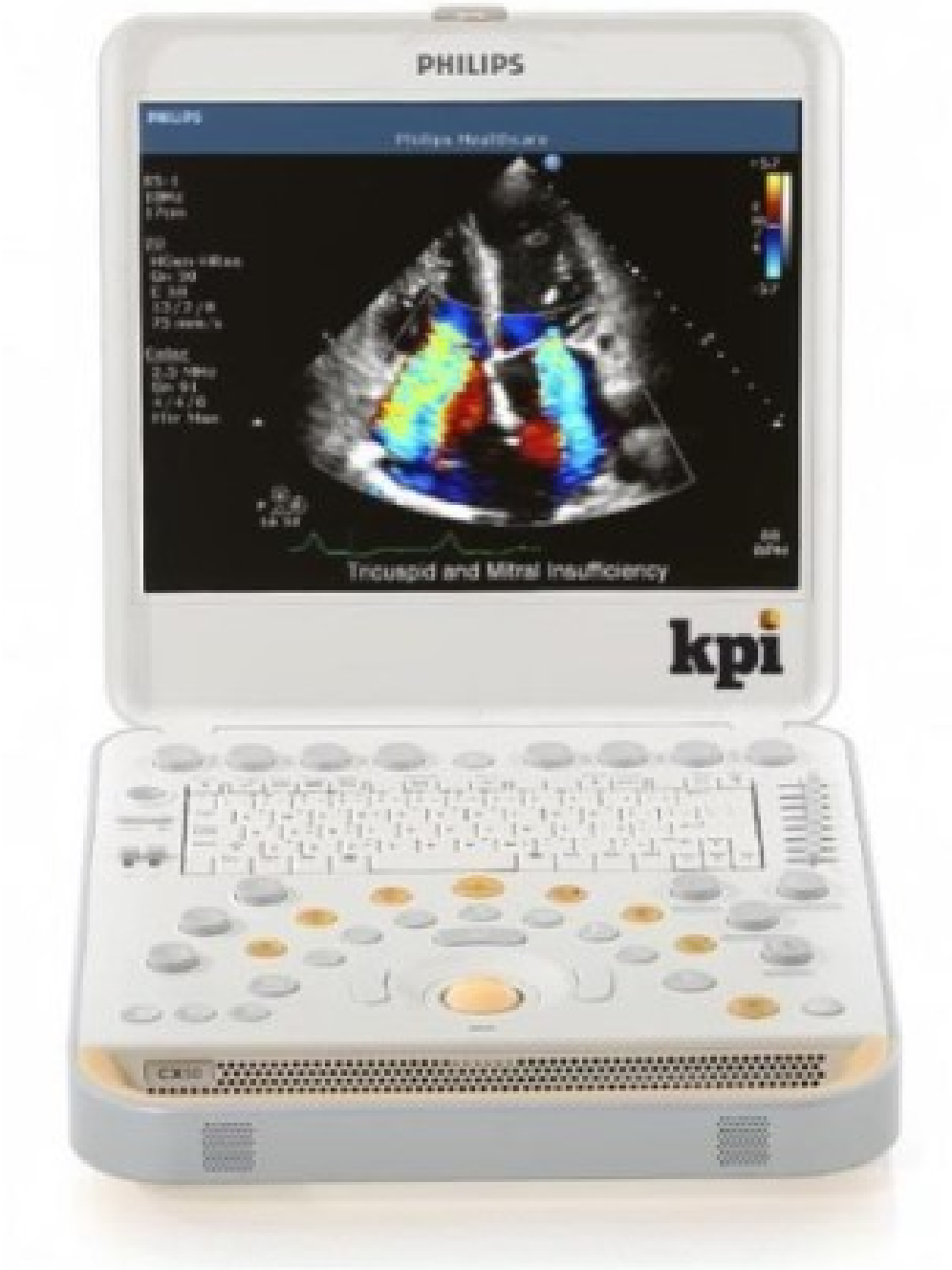

Handheld (“de mão”) – pequenos aparelhos contendo apenas o transdutor, que deve ser acoplado a um computador, smartphone ou tablet, muito utilizados para procedimentos transoperatórios (FIGURA 06).



Figura 06 – Imagem do aparelho do tipo Handheld. (Fonte: www.sonosif.com).

Tabela 1 – Vantagens e desvantagens da ultrassonografia na harmonização orofacial (CAVALCANTI, 2008).

Vantagens Desvantagens

É um método não invasivo ou A técnica depende de um operador pouquíssimo invasivo; experiente;

A anatomia é apresentada em imagens Imagens instantâneas que requerem a seccionais ou bidimensionais, podendo presença de um radiologista no ser adquiridas em qualquer orientação momento do exame;

espacial;

Não possui efeitos nocivos relevantes As imagens podem ser de difícil interpretação devido à baixa resolução. dentro das determinações de uso diagnóstico na medicina;

Não utiliza radiação ionizante, utilizamse ondas sonoras;

Através do efeito Doppler é possível a analise não invasiva da hemodinâmica corporal;

Possibilita a aquisição de imagens dinâmicas, em tempo real, permitindo estudos do movimento das estruturas corporais;

É um procedimento indolor;

Baixo custo;

Grande diferenciação entre os tecidos moles;

Indicações na HOF

O uso da ultrassonografia é muito comum para o rastreamento dos preenchedores faciais permanentes e temporários como o silicone, PMMA e o AH.

O ultrassom é um exame que é capaz de reduzir os ricos que podem acontecer com o uso dos preenchedores, pois ele é capaz de identificar e localizar onde o local esta localizado e sua relação com as estruturas adjacentes (SCHELKE, DECATES & VELTHUIS, 2018). Sabe-se que mesmo os profissionais utilizando materiais aprovados pela FDA, em alguns casos podem ocorrer complicações reversíveis ou não, de forma tardia ou até mesmo precoce, como as equimoses, granulomas, fístulas, celulites, oclusões vasculares, necrose, entre outras (DÍAZ, 2019).

Além da visualização do material preenchedor, a US permite orientar de maneira eficaz a injeção de hialuronidase quando necessário para solucionar alguma intercorrência relacionada com o AH. Além do mais, o seu uso é feito de maneira rápida e acessível (BUSTAMANTE et al., 2021).

Todos os materiais utilizados por profissionais para a realização dos preenchimentos faciais são visíveis ao ultrassom. Sendo assim, é possível até mesmo reconhecer o tipo de material e o plano de aplicação que foi empregado em um tratamento feito anteriormente por outro profissional.

O uso do duplex fornece uma considerável segurança nos tratamentos que são feitos com preenchedores dérmicos (SCHELKE, DECATES & VELTHUIS, 2018).

Quando se fala de aplicação de preenchedores faciais e resolução de complicações relacionados com os mesmos, os autores aqui apontados consideram de maneira unânime o exame de ultrassom uma ferramenta indispensável para utilização nestes casos (BUSTAMANTE et al., 2021).

Nos casos de complicações, a oclusão vascular pode ser considerada a mais preocupante, ela resulta da injeção intravascular direta ou devido à compressão dos vasos pelo material injetado. Durante a aplicação do ácido hialurônico, é necessário muito cuidado pois existem áreas de alto risco como a glabela, a região nasal, temporal e o sulcolabial. Desta forma, uma possível consequência seria a cegueira, tromboses, dentre outras, uma vez que pode haver a comunicação da artéria carótida interna com a externa (BUSTAMANTE et al., 2021).

A consequência de uma oclusão vascular pode-se originar desde necrose local ou segmentar da pele, podendo ser local ou a distância (ABDULJABBAR E BASENDWH, 2016).

A grande vantagem de utilizar ultrassom durante o procedimento de preenchimento com ácido hialurônico, é que se de forma acidental ocorrer injeção intravascular, é possível investigar a área afetada e iniciar a injeção da hialuronidase em altas concentrações para degradar esse material (BUSTAMANTE et al., 2021).

O uso da US tornou o procedimento estético muito mais seguro e confortável, tanto para o profissional injetor, quanto para o paciente. Pois mesmo com o domínio absoluto da

anatomia, pode existir variações anatômicas. Desta forma, tornou-se indispensável o uso da ultrassonografia, pois através dela é possível minimizar as complicações vasculares (KOUNDAL, et al., 2019).

Identificação dos materiais cosméticos

Os preenchimentos faciais podem ser materiais sintéticos utilizados nos tecidos moles da face para fins estéticos e representam uma alternativa à cirurgia invasiva tendo a característica de uma cirurgia estética incisional. Os preenchimentos aloplásticos podem ser classificados como temporários ou permanentes. (ATTENELLO & MAAS, 2015)

O primeiro preenchimento injetável altamente popularizado foi o silicone líquido injetável (LIS). O LIS é um preenchedor permanente e pode ser usado na correção de sulcos e rugas faciais (FIGURA 07). Algumas complicações são inerentes ao procedimento, podendo ser resolvido espontaneamente, como vermelhidão, inchaço e reações de hipersensibilidade imediata. Já reações indesejadas, como granulomas e infecções podem ocorrer após o tratamento, podendo aparecer até anos depois do procedimento (HEXSEL & MORAIS, 2014).

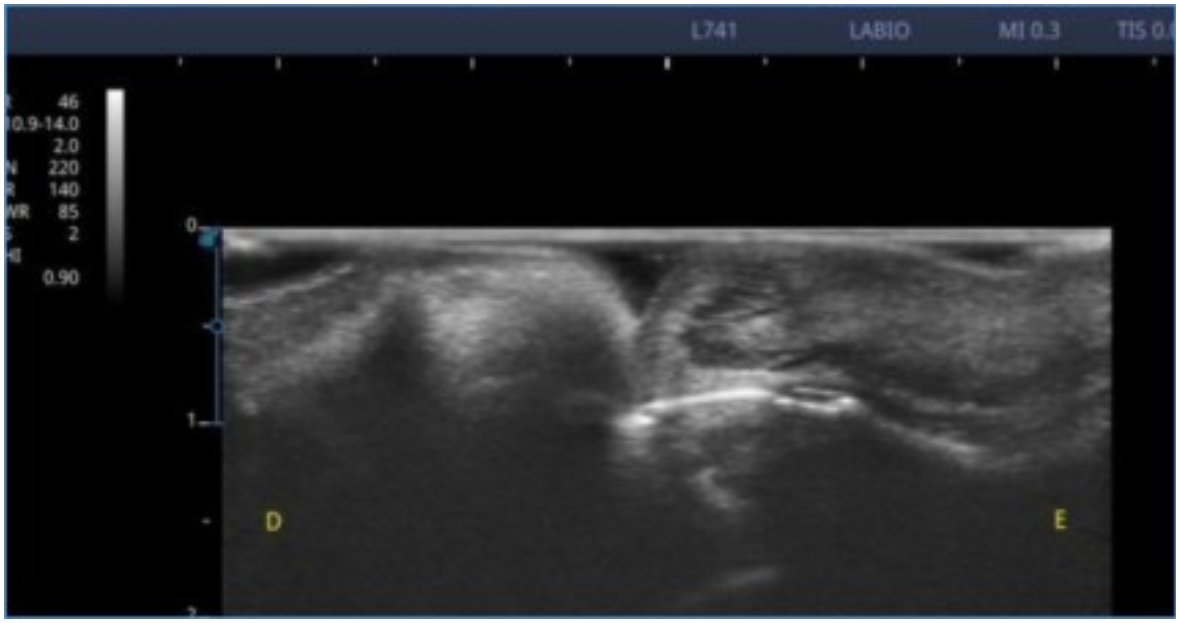

Figura 07 – Imagem evidenciando o óleo de silicone identificado pelo ultrassom. (Fonte: Imagem cedida pela Dra. Daniela Otero).

O PMMA (Polimetilmetacrilato) é utilizado em técnicas de preenchimento estético sem cortes, chamada bioplastia, sendo um procedimento minimamente invasivo. Os materiais utilizados correspondem a géis ou suspensões sintéticas injetáveis (JESUS, 2011) Seu baixo custo e facilidade de aplicação fez seu uso crescente. No entanto, por ser um material de durabilidade permanente, o PMMA está caindo em desuso nos dias atuais.

O aspecto ecográfico da pele com o uso do PMMA é correspondente a um aspecto de múltiplos depósitos hiperecóicos (brancos) que produzem mini artefato de cauda de cometa (reverberação posterior). (FIGURA 08)

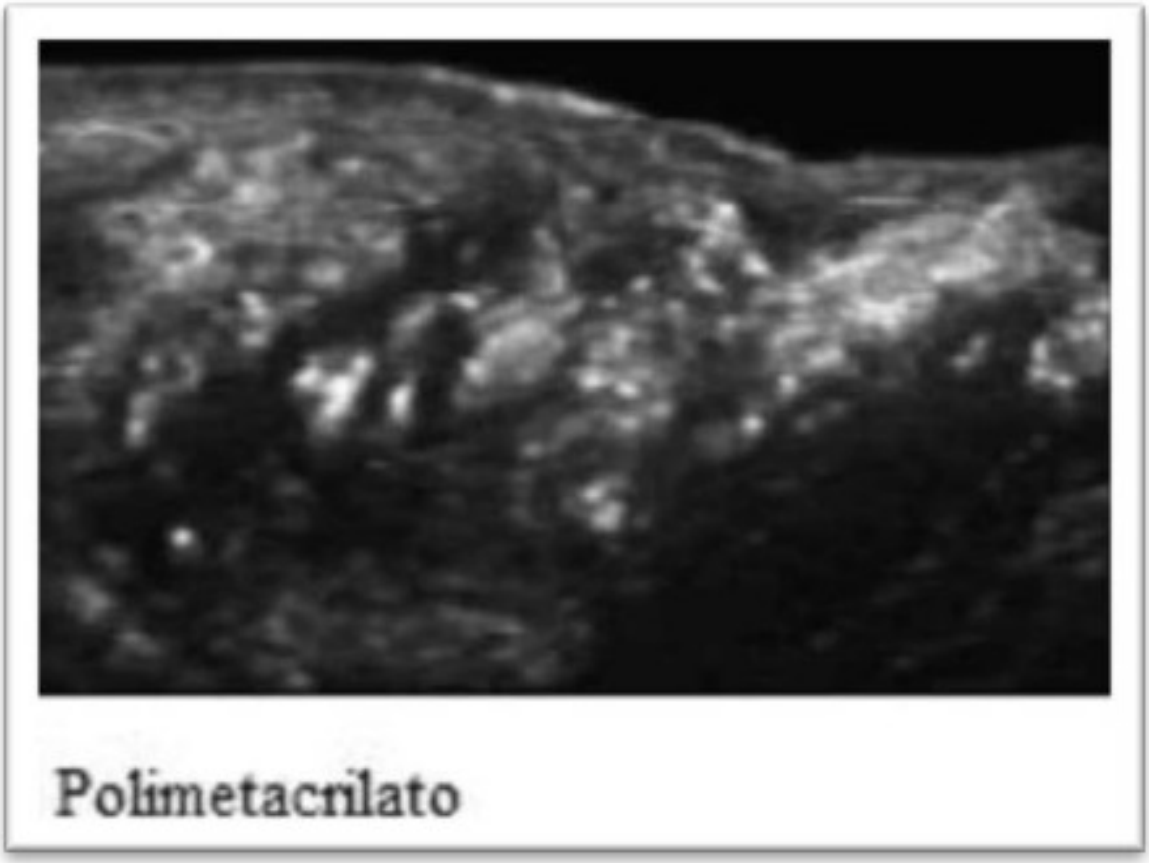

Figura 08 – Imagens puntiformes hiperecogênicas, e reverberação posterior (Fonte: SAMPAIO et al., 2018)

O Ácido Hialurônico (AH) é um biopolímero formado pelo ácido glucurônico e a N- acetilglicosamina, e faz parte da constituição do organismo, atuando no preenchimento dos espaços intracelulares. É encarregado pelo volume, sustentação, hidratação e elasticidade da pele. Diminui ao longo do tempo, favorecendo a desidratação cutânea e o aparecimento de rugas e sulcos (BERNARDES et al., 2018).

É uma solução para hidratar e atuar no rejuvenescimento e harmonização facial. Segundo Almeida et al. (2015) esse elemento se destaca como produto preferencial por ser moldável, seguro, produzir resultados imediatos e duradouros, porém não permanentes. O AH também contribui com o aumento na produção de colágeno e de fibras elásticas e restaura a matriz extracelular.

Embora conhecidos por um perfil de segurança confiável, pode haver complicações. Segundo Salles et al. (2011) suas possíveis complicações não são frequentes, mas podem ocorrer reações inflamatórias, abscessos nos locais de aplicação, pequenos hematomas e, ou equimoses, edema persistente, granulomas e necrose tecidual. O AH tem a vantagem de serem solúveis com hialuronidase em caso de intercorrências no procedimento. Se isso for necessário, é importante identificar a localização na pele, pois a hialuronidase deve ser injetada na massa do preenchimento (SCHELKE, DECATES & VELTHUIS, 2018).

O aspecto ecográfico da pele com AH: são apresentadas estruturas pseudocísticas pequenas e anecóicas que comumente diminuem de tamanho entre 3 a 6 meses. Quando é

utilizado o AH de alta densidade, observam-se os pseudocistos anecóicos de tamanho médio, as vezes com ecos de permeio, localizados na hipoderme. Durante processo inflamatório com granuloma local, podem-se observar nódulos, sólidos hipoecóicos ovais, de limites mal definidos. (FIGURA 09).



Figura 09 – Ácido hialurônico puro: pequenas imagens anecóicas arredondadas, bem delimitadas. Ácido hialurônico com Lidocaína: Imagens hipoecogênicas irregulares e disformes. Ácido hialurônico de alta densidade: Imagem anecóica com dimensões maiores, bem delimitadas, podendo conter pequenos ecos em seu interior. (Fonte: SAMPAIO et al., 2018).

A hidroxiapatita de cálcio é um bioestimulador de colágeno injetável sintético. Quando injetada, ocorre imediatamente uma correção no local, o gel carreador começa a ser dissipado gradualmente, por cerca de 2 a 3 meses após o procedimento, estimulando a formação de novo colágeno e atuando como um arcabouço de sustentação para novos tecidos (SUNDARAM et al., 2014).

É considerada um produto biocompatível, por ser produzida naturalmente no corpo humano e com alta segurança pois tem baixa resposta inflamatória. Outra característica é que a hidroxiapatita de cálcio tem alta viscosidade, assim, após a aplicação do material preenchedor ele permanecerá no local da injeção, sem que haja movimentação para outras áreas ao redor (SUNDARAM et al., 2014).

É um preenchedor considerado semipermanente, com duração média de 12 a 18 meses, podendo chegar ate 24 meses em alguns pacientes. Além disso, é um produto biodegradável, sendo eliminado do organismo através de fagocitose por macrófagos, que decompõem as microesferas compostas no material, em íons de cálcio e fosfato, sendo eliminados na urina (MIRANDA LHS, 2015).

As indicações principais da hidroxiapatita de cálcio são: criar volumes e preencher locais que necessitam de reparo e bioestimular para formação de um novo colágeno (MIRANDA LHS, 2015).

Os aspectos ecográficos da pele com hidroxiapatita de cálcio são observados através da presença de microesferas, caracterizadas por depósitos hiperecogênicos (branca) com graus variáveis de sombra acústica (FIGURA 10).



Figura 10 – Presença de microesferas com sombra acústica posterior (Fonte: SAMPAIO et al., 2018).

Os fios de sustentação surgiram como uma alternativa a ritidoplastia, também conhecida como lifting facial, que é uma cirurgia reparadora na face, melhorando os sinais causados pelo envelhecimento. Por ser um procedimento cirúrgico invasivo, os fios se tornaram uma boa opção, sendo assim uma maneira de adiar o procedimento mais invasivo (BORTOLOZO et al., 2016).

O uso dos fios de sustentação facial tem como característica ser minimamente invasivo, indolor e de caráter ambulatorial, com anestesia local e efeito imediato. Existem diversos tipos de fios no mercado, porém os fios de polidioxanona (PDO) são os mais eficientes para fins estéticos atualmente (FIGURA 11).

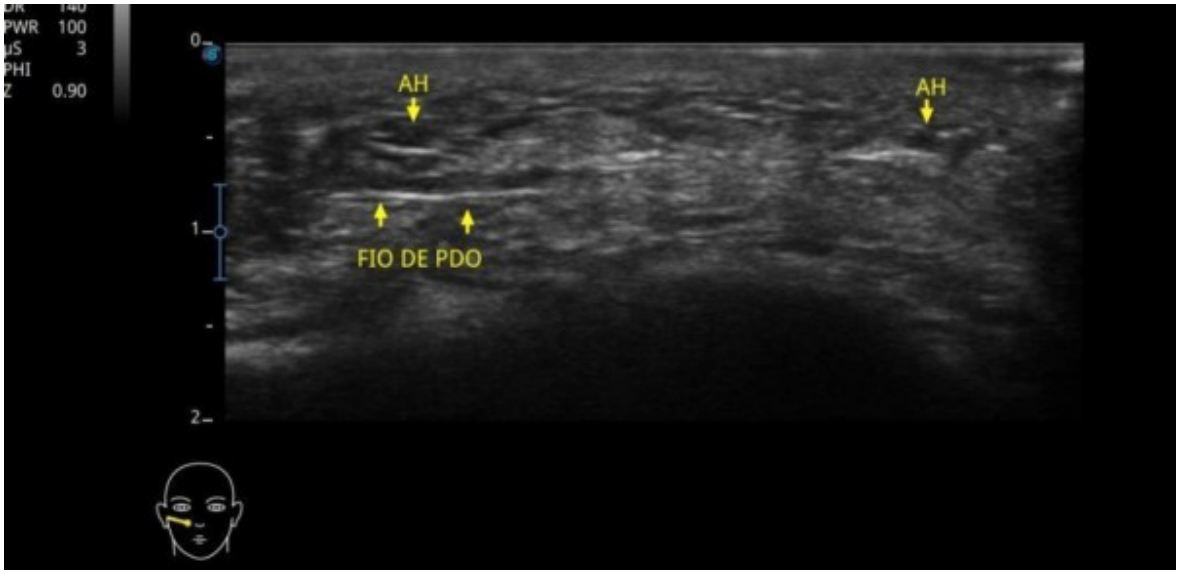

Figura 11 – Imagem evidenciando fio de sustentação (PDO). (Fonte: Imagem cedida pela Dra. Daniela Otero).

Podemos destacar que os fios são atraumáticos, tem altabiocompatibilidade com tecidos humanos, não possuem caráter alergênico e piogênico. Degradam-se lentamente e por isso dão tempo para ocorrer a síntese de colágeno e cicatrização do tecido.

Segundo Tavares et al. e Silva & Silva, não foram observadas grandes complicações no procedimento com fios. Os possíveis transtornos seriam hematomas, assimetria facial, esquimose, eritema, edema e desconforto.

DISCUSSÃO

O processo de envelhecimento da pele é natural, e não temos como evitar, porém, a aparência da pele é assimilada como um significativo indicador de bemestar geral de uma pessoa. Sendo assim, são desenvolvidas inúmeras táticas antienvelhecimento a fim de surpreender positivamente na autoestima das pessoas (SHANBHAG et al., 2019).

Urdiales-Gálvez et al. (2019) evidenciam que o envelhecimento facial é um processo que possui muitos fatores, enigmático, tridimensional, ágil e geralmente não uniforme, com correlações anatômicas, bioquímicas e genéticas, onde por conta de fatores como desequilíbrio, desarmonia e desproporção do processo de envelhecimento entre o tecido mole subjacente e a estruturas ósseas subjacentes as pessoas acabam envelhecendo de maneira desigual.

Resta claro que, vem sendo muito indicado pelos profissionais injetores o uso do ácido hialurônico, a fim de devolver o volume e sustentação da face, mantendo uma aparência mais jovem em seus pacientes (DAHER et al., 2020).

É fundamental para graduar o risco envolvido ao procedimento uma avaliação prévia do paciente que irá se submeter ao procedimento de aplicação de ácido hialurônico. Segundo (LAFFAILE e BENEDETTO, 2010) para minimizar os riscos, determinar o produto a ser utilizado e até mesmo verificar a expectativa do paciente é indispensável a realização de uma boa anamnese. Entretanto, o procedimento pode ser comprometido em decorrência das variações anatômicas resultantes da rica vascularização facial.

Através de uma anamnese detalhada é possível enaltecer os fatores de risco que podem comprometer o procedimento estético. Dentre esses fatores deve-se investigar o tabagismo, histórico de radioterapia prévia, preenchimentos recentes, preenchimentos definitivos, rinoplastia, enxertos ou preenchimentos, uso de entorpecentes, presença de cicatrizes, diabetes mellitos e granulomatose, pois essas condições predispõe o desenvolvimento de complicações imediatas e tardias.

Evitar danos de qualquer magnitude e oportunizar melhorias na qualidade de vida do paciente é considerado o ideal quando se trata de procedimentos estéticos. Todavia, qualquer suspeita de intercorrência durante ou pós-procedimento, deve ser administrado imediatamente para salvar a pele e afastar-se da insatisfação do paciente.

Para Crocco et al. (2012), aplicações de ácido hialurônico são empregadas para melhorar o contorno facial, além de tratar rugas, corrigir cicatrizes atróficas e pequenos defeitos cutâneo. Proporcionam bons resultados cosméticos, são estáveis, seguros e possuem uma longa duração. Todavia, para que não haja intercorrências imediatamente após a aplicação do ácido hialurônico, ou até mesmo com o passar do tempo, é imprescindível que essas aplicações sejam realizadas de maneira eficaz e responsável.

Segundo Salles et al. (2011), por ter atuação biológica bem conhecida, ou seja, é absorvido gradativamente ao longo dos meses, não são consideradas frequentes suas possíveis complicações, mas podem ocorrer reações inflamatórias, pequenos hematomas e e/ou equimoses, abscessos nos locais de aplicação, edema persistente, granulomas e até mesmo necrose tecidual.

Nos casos de complicações precoces, as consideradas mais temidas são a necrose e a embolia tecidual (cegueira ou derrame), relacionadas à injeção intraarterial. Nesses casos podem ser discretos os sinais e sintomas, mas incluem dor desproporcional ou branqueamento (ROHRICH et al., 2019).

Para Heydenrych et al. (2018), os preenchimentos de ácido hialurônico podem ser liquefeitos pelo uso de hialurônidase, demandando, portanto, dos profissionais especializados, para que os mesmos estejam aptos para realizar a reconstituição e aplicação da dosagem adequada par o tratamento de complicações intravasculares, tornando o resultado satisfatório.

Segundo Urdiales-Gálvez et al. (2017), a ultrassonografia pode ser uma ferramenta indispensável para identificar e quantificar a presença de preenchimentos injetados nos tecidos dos pacientes, além de ser eficiente ao detectar granulomas e reações inflamatórias.

Para Cavallieri et al. (2017), o exame de ultrassonografia é considerado capaz de identificar complicações causadas pelos preenchedores, pois através dele é possível constatar o material utilizado no preenchimento, determinar suas dimensões e a localização, e ainda avaliar com o uso do Doppler a vascularização local.

O ultrassom vem a cada dia sendo mais utilizado na prática dermatológica, pois é um método de exame de imagem acessível e não invasivo. Oferece informações importantes sobre os eventos adversos referentes aos preenchedores, revelando-se uma ferramenta fundamental na compreensão das complicações que podem vir a ocorrer após o uso dos preenchedores (CAVALLIERI et al., 2017).

A ultrassonografia diagnóstica com Doppler possibilita que o profissional avalie cuidadosamente seus pacientes para realizar a injeção percutânea de ácido hialurônico,

evitando a punção de vasos calibrosos, estimando a distância entre a pele e o local de aplicação do material, assegurando também a colocação precisa da agulha e/ou cânula na região a ser tratada. Por conseguinte, o uso da ultrassonografia torna-se assim, o melhor recurso para minorar possíveis complicações vasculares (KOUNDAL, et al., 2019).

CONCLUSÃO

A ultrassonografia de alta frequência é, seguramente, um preceito eficiente, de custo-benefício bom, sem dor, não radioativo, e instantâneo para apreciação de várias questões quando se refere à pele e atuações não invasivas com preenchedores. Faz-se valer o conhecimento do profissional de ultrassonografia sobre a pele normal, a fim de auxiliar em tratamentos estéticos guiados, e assinalar possíveis complicações, que caso ocorram, estejam aptos a ajudar no tratamento em questão.

A identificação dos mais variados materiais de preenchimento, a sua localização nos diversos planos anatômicos e monitoramento de toda a vascularização é viável graças a ultrassonografia doppler que vem ganhando cada vez mais espaço dentro da HOF.

Compreende-se, portanto, através dessa revisão de literatura, que podem ocorrer intercorrências com quaisquer preenchimentos dérmicos faciais, no entanto, com planejamento preliminar, produto correto e capacitação dos ecografistas, grande parte dessas ocorrências pode ser evitada de maneira eficaz, reduzindo o risco de complicações oriundos desses procedimentos.

REFERÊNCIAS

ABDULJABBAR, M.H.; BASENDWH, M.A. Complications of hyaluronic acid fillers and their managements. Journal of Dermatology & Dermatologic Surgery, Arábia Saudita, v.20, p. 100-106, fev, 2016.

ALBUQUERQUE, L.V.; RESENDE, N.C.; MONTEIRO, G.Q.M. Lifting facial não cirúrgico com fios de polidioxanona: revisão de literatura. Odontol. Clíni. Cient., Recife, v.20, n.1, p. 39-45, mar, 2021.

BARBOSA, K.L.; SILVA, L. A. B.; ARAUJO, C.L.F.L. Diagnóstico e tratamento das complicações vasculares em harmonização orofacial: revisão e atualização da leitura. Revista Eletrônica Acervo Saúde, São Paulo, v. 13, n. 4, p. 1- 10, abr, 2021.

BEZERRA, F.V.; BUSTAMANTE, F.Q.F.; WALEWSKI, L.A. Aplicação da ultrassonografia em odontologia. Santos Publicações LTDA, v.1. São Paulo, 2021.

CAVALLIERE, F.A.; BALASSIANO, L. K.A.; BASTOS, J. T. Edema tardio intermitente e persistente ETIP: Reação adversa tardia ao preenchedor de ácido hialurônico. Surgical & Cosmetic Dermatology, v. 9, n. 3, p. 218- 222. Rio de Janeiro, 2017.

CRUZ, A. I.; ROCHA, E. L.; LIMA, J.M.C.S.R. A importância do exame de imagem, ultrassonografia, para o rastreamento de preenchedores faciais – caso clínico. Research, Society and Development, v. 10, n. 13, p. 1- 10, out. 2021.

DÍAZ, C. P. G. High resolution ultrasound of soft tissues for characterization of fillers and its complications. Rev. Colomb. Radiol, Colombia, v.30, n.1, p. 5064 -5068, fev. 2019.

FURTADO, G.R.D.; BARBOSA, K.L.; TARDNI, C.D.R. Necrose em ponta nasal e lábio superior após rinomodelação com ácido hialurônico – relato de caso. Revista Aesthetic Orofacial Science, São Paulo, v. 1, n. 1. p. 62 -67, nov, 2020.

GOODMAN, G.J.; LIEW, S.; CALLAN, P. Facial aesthetic injections in clinical practice: Pretreatment and posttreatment consensus recomendations to minimize adverse outcomes. Australasian Journal of Dermatology, Nova Zelândia, v. 6, p. 217- 225, fev, 2020.

IWAYAMA, T.; HASHIKAWA, K.; OSAKI, T. Ultrasonography- guided Cannula Method for Hyaluronic Acid Filler Injection with Evaluation using Laser Speckle Flowgraphy. PRS Global Open, Japão, v. 6 p. 1 -3, abr. 2018.

LIMA, A.S.F.; DUTRA, R.T. Preenchimentos faciais com ácido hialurônico e suas intercorrências. Revista eletrônica biociências, biotecnologia e saúde, Curitiba, n.26, p.7 -17, abr, 2020.

LIMA, N.B.; SOARES, M. L. Utilização dos estimuladores de colágeno na harmonização orofacial. Clinical and Laboratorial Reseasch in Dentistry, Recife, p. 1-18, abr, 2020.

MICHEELS, P.; BESSE, S.; SARAZIN, D. Ultrasound and Histologic Examination after Subcutaneous Injection of two Volumizing Hyaluronic acid fillers: A preliminar study. PRS Global Open, Japão, v.5, p. 1 – 8, fev. 2017

PAPAZIAN, M.F.; SILVA, L.M.; CREPALDI; A. Principais aspectos dos preenchedores faciais. Faipe, Cuibá, v.8, n.1, p. 101 – 116, jun. 2018.

ROCHA, L.P.C.; ROCHA T.C.; ROCHA; S.C.C. Ultrasonography for long term evaluation of hyaluronic acid filler in the face: A technical report of 180 days of follow-up. Imaging Science in Dentistry, Belo Horizonte, v. 50, p. 175 -80, fev, 2020.

RODRIGUES, A.N.; MOURA, K.G.H.; FRANCO, J.M. Aplicação de ácido hialurônico em região labial guiado por ultrassonografia de alta frequência com doppler. Archives of Health, Curitiba, v. 2, n.1, p. 190 – 197, apr, 2021.

SAMPAIO, E.C.; PARENTE, A. M.; AMARAL, W.N. A importância da ultrassonografia no acompanhamento de procedimentos com preechedores da pele. Revista da Sociedade Brasileira de Ultrassonografia, São Paulo, v. 24, p. 31 – 36, mar, 2018.

SCHELKE, L. W.; DECATES, T. S.; VELTHUIS, P. J. Ultrasound to improve the safety of Hyaluronic acid filler treatments. Journal Cosmet Dermatol, The Netherlands, v.17, p.1019 - 1024, maio, 2018.

SILVA, L.M.F.; BARROS, P.M.; BARIONI, E.D. Complicações com uso do ácido hialurônico na harmonização facial. Research Society and Development, São Paulo, v. 11, n. 5, p. 1 – 13, abr, 2022.

WORTSMAN, X. Indentification and Complications of Cosmetic Fillers. The American Institute of Ultrasound in Medicine,Chile, v. 34, p. 1163-1172, nov, 2014.

WORTSMAN, X.; WORTSMAN, J.; ORLANDI, C. Ultrasound detection and indentification of cosmetic fillers in the skin. Journal of the European Academy of Dermatology and Venereology, Chile, v. 26, p. 292-301, fev, 2012.