REVISTA TRANSDISCIPLINAR
UNIVERSO da Saúde
ISSN 2965-2340

UTILIZAÇÃO DA TÉCNICA BYPASS NA RESOLUÇÃO DE COMPLICAÇÕES ENDODÔNTICAS

Érica Castro

Monica Matta

Caliandra Pinto Araújo

Tiago José de Macedo Cadidé

Resumo: Introdução: O tratamento endodôntico é capaz de permitir a permanência do dente e devolver a sua função. Entretanto, durante o procedimento, podem ocorrer acidentes devido às características físicas dos instrumentos e à complexidade anatômica do sistema de canais radiculares.Os instrumentos estão susceptíveis a fratura por torção ou flexão, e isso pode comprometer a desinfecção e o sucesso da terapia. A presença de um corpo estranho dentro do canal radicular, faz com que oodontólogo precise identificar o tipo de fragmento e principalmente sua localização, a fim de indicar a melhor técnica para resolução do caso. Desta forma, quandonão é possível a remoção do instrument fraturado, uma das técnicas que pode ser utilizada é a bypass, ela permite a ultrapassagem do instrument através da criação de um espaço entre o fragmento e a parede dentaria, através de limas manuais de menorcalibre. Objetivo: o objetivo deste estudo foi descrever o uso da técnica de bypass ao instrumento fraturado em um molar infeior. Material: no relato de caso, a técnica escolhida foi a bypass. Resultados: o fragment de lima encontrava-se no terço apical do conduto Mesio-Lingual do dente 46, a técnica bypass foi utilizada proporcionando, limpeza, desinfecção e obturação do conduto envolvendo o instrumento. Conclusão: Considerando os resultados clínicos, a técnica bypass quando feita de maneira correta, seguindo a literatura, se mostra eficaz, segura e garante um bom prognóstico na resolução de complicações endodônticas por fratura de lima.
Palavras-chave: Fratura; Bypass; Canal radicular; Endodontia

Abstract: Introduction: Endodontic treatment is able to allow the tooth to remain and restore its function. However, during the procedure, accidents may occur due to the physical characteristics of the instruments and the anatomical complexity of the root canal system. Instruments are susceptible to fracture by twisting or bending, and this can compromise disinfection and therapy success. The presence of a foreign body inside the root canal makes the dentist need to identify the type of fragment and especially its location, in order to indicate the best technique for solving the case. Fractured instrument, one of the techniques that can be used is the bypass, which allows the instrument to be passed through by creating a space between the fragment and the dental wall, using smaller caliber manual files. Objective: the aim of this study was to report the use of the bypass technique on a fractured instrument in a lower molar. Material: in the case report, the technique chosen was bypass. Results: The fragment was found in the apical third of the Mesio-Lingual conduit of tooth 46, the technique was used correctly, providing cleaning, disinfection and obturation of the conduit involving the instrument. Conclusion: considering the clinical results generated, the technique when done correctly, following the literature, proves to be effective, safe and guarantees a good prognosis for the tooth.
Keywords: Fracture; Bypass; root canal; endodontics

INTRODUÇÃO

A eficácia do tratamento endodôntico é dependente da qualidade de limpeza, desinfecção, modelagem e obturação do canal radicular. Durante o percurso deste tratamento, algumas complicações endodônticas podem ocorrer, como perfuração do

assoalho coronário, perfuração radicular, formação de de grau durante a instrumentação, irrigação insuficiente, sobre obturação ou subobturação do conduto e fratura de instrumento. 1 A fratura de instrument pode ser descrita como uma complicação devido a anatomia do canal radicular que interfere diretamente no prepare químico-mecânico, principalmente naqueles que são curvos e atrésicos, isto porque eles impõem maiores tensões aos instrumentos quando comparados aos canais retos e amplos, gerando dessa forma, maior chance de fratura.1, 2 Diante de instrumentos fraturados,

a depender da sua localização no conduto radicular, o professional pode ter maior dificuldade de acesso, principalmente quando situado na região apical do dente, diminuindo com isso o bom prognóstico do tratamento. Por esta razão, cada caso deve ser muito bem avaliado antes do procedimento de remoção desses instrumentos, avaliando o local em que se encontra (terçocervical, médioou apical), o tipo, o diâmetro, a acessibilidade ao instrumento, a condição periapical e a expectativa do paciente, analisando-se os riscos e os benefícios.3 Ainda, é possível analisar que alguns fatores podem ser identificados como predisponentes para a fratura de instrumentos endodônticos, dentre eles: o desenho do instrumento, o diâmetro da lima, o processo de fabricação, forma de utilização do instrumento, o número de utilizações, a limpeza e a esterilização.4 As fraturas de instrumentos podem ocorrer por flexão ou torção. A fratura por flexão ocorre quando são geradas tensões de tração e compressão, alternadamente, na região de reflexão do instrumento, já a fratura por torção é classificada quando a ponta do instrument fica estagnada dentro do conduto radicular.5,6 Visando uma intervenção endodôntica minimamente invasiva para a remoção de instrumentos, a ténicca de bypass pode ser a melhor indicada. Essa técnica consiste em ultrapassar uma lima de menor calibre entre o fragmento e a paredes do canal com o intuito de gerar um espaço entre eles e consequentemente tentar sua remoção, ou instrumentação e obturação englobando o fragmento.4 Portanto, este trabalho tem como objetivo descrever detalhadamente um relato de caso com uso da técnica de bypass para ultrapassagem de instrumento fraturado em um molar inferior na resolução desta complicação endodôntica, evidenciando suas indicações e benefícios em relação ao prognóstico dentário.

MÉTODO

O presente relato de caso é caracterizado como descritivo, exploratório, com abordagem qualitativa. Serão demonstradas as etapas clínicas de uma ultrapassagem de instrument fraturado dentro do canal radicular, através da técnica bypass. Os procedimentos clínicos foram iniciados após a paciente ler, concordar e assinar o termo de consentimento livre e esclarecido (TCLE), autorizando o tratamento, a divulgação das imagens registradas do procedimento e das informações que constavam em seu prontuário.

RELATO DE CASO

Paciente, adulto, sexo feminino, leucoderma, 38 anos foi encaminhada para a Pós graduação em Endodontia no Núcleo, afim de realizar o retratamento endodôntico no dente 37. Na anamese não referia sinais ou sintomas de doença, nem alterações alterações médicas, sendo classificada com ASA 1. Ao exame clínico, dente apresentava-se com selamento coronário insatisfatório; aos testes pulpares de percussão e palpação, resposta negativa. Os exams de imagem, tomografia de feixe cônico e periapical, trazidos pela paciente foram analisados e identificada uma fratura de instrument endodôntico no terço médio/apical, no conduto Mésio-Lingual (ML) (Figura 1 e 2), e permanência de processo

infeccioso.O diagnostic foi de periodontite apical crônica e indicado retratamento endodôntico associado à técnica bypass para ultrapassagem de instrument fraturado no canal ML, permitindo sua desinfecção, modelagem e obturação.

Figura 1- Tomografia de feixe cônico - Cone Bean: Instrumento fraturado no canal ML

Fonte:Dados do caso clínico (2022)

Figura 2- Radiografia periapical: Instrumento fraturado no conduto mesio-lingual.

Fonte:Dados do caso clínico (2022)

Assim paciente foi informada sobre seu tratamento e assinou TCLE consentido a realização do mesmo. O estudo da anamneses aliado aos exames de imagem permitiram a localização do instrument fraturado e a técnica de bypass foi instituída para ultrapassar o fragmento, com o objetivo de garantir a desinfecção do conduto. Foi realizados bloqueio do nervo alveolar inferior posterior com 1 tubete de articaína a 4% e epinefrina 1:100.000 (DFL Indústria e ComércioLtda, Rio de Janeiro/ RJ). Sob isolamento absoluto com grampo 203 (technew), arco de ostby dobrável Young (Maquira) e dique de borracha verde (All prime), o selamento coronário foi removido com broca esférica 1016 (KG Sorensen, Barueri/SP) e realizados acesso coronário, sendo localizados três canais radiculares. (figura3)

Figura 3- Isolamento absoluto e acesso coronário do dente 46.

Fonte:Dados do caso clínico (2022)

Inicialmente, foi realizada remoção do material obturador dos conduros Mesio-Vestibular (MV) e Distal (D), com os sistema reciprocante Pro R (MK life) 25.08, 40.06, 50.05. Uma Lima 15 tipo K (SybronEndo) foi utilizada para obter a patência nos condutos D, MV. Através do localizador apical (Schuster) foi possível obter o comprimento real de trabalho (CRT), sendo constatado em 18 mm para todos os condutos. Em continuidade, para repreparar os condutos, a sequência de limas do sistema rotatório (SR-Sequence Mk life) 15.04, com velocidade de 350 RPM torque

2N; 20.06, 25.06, 35.04 com velocidade de 400 RPM e torque 2N. Após a instrumentação, dos condutos MV e D, deu-se início ao tratamento do conduto ML, cujo instrument estava alojado. A técnica para a ultrapassagem do instrument foi a bypass, e para isto, foi necessário identificar a lima fraturada com uma lima manual

10 tipo K (SybronEndo) (figura5), onde constatou-se 11 mm de comprimento até

chegar no corpo estranho. Em seguida, foi necessário ampliação do terço médio e cervical com brocas tipo gates II e III, medindo 11 mm. Após o alargamento do terço médio e cervical, deu-se início ao processo de ultrapassagem do instrument fraturado na sequência com as limas tipo C pilllot (VDW) 08 e 10.

Ao conseguir alcançar o comprimento de trabalho 17 mm, ou seja, 1 mm aquém do forame. Em seguida, foram utilizadas limas tipo k (SybronEndo) de maior diâmetro (15, 17, 20 25 e 30), até o comprimento de trabalho, permitindo acesso ao terço apical, realizando movimentos de limagem e ¼ de volta, desgastando a dentina e permitindo a limpeza e desinfecção do conduto. A lima final utilizada foi a lima tipo K (SybronEndo) 30.02, em seguida houve a tentativa de remoção do instrumento com a lima H 20. Como

não se obteve sucesso na retirada do fragmento, foi necessário mantê-lo, englobando com material obturador.

Figura 5-Identificação do instrumentofraturado no conduto ML

Fonte:Dados do caso clínico (2022)

Ao final da instrumentação e irrigação, foi realizados protocolo para remoção de smear layer. Neste caso clinic foi utilizada uma irrigação ultrassônica passiva (PUI) com o ultrassom (ultrax- MK life). O protocolo final foi bastante cuidadoso, agitando cada solução química por 3 ciclos de 20 segundos, seguindo a sequência de hipoclorito de sódio a 2,5%, EDTA a 17% (ácido etilenodiamino tetra-acético) e hipoclorito de sódio a 2,5%.

Em continuidade, foi realizado a prova do cone através da radiografia periapical com cone único M (dentsply Maillefer) no conduto MV; cone únco FM (dentsply Maillefer) no conduto MLe técnica de condensação lateral com os cones M e FM (dentsply Maillefer) no conduto D. Em todos os condutos foi realizado a técnica hibrida de tagger, através da Macspadden n° 50- 25 mm. Em seguida, os condutos foram obturados com cimento endodontico (Sealer plus, mk life). Após obturação dos canais foi realizada a radiografia final. (figura 7).

Figura 2- Radiografia final do tratamento endodôntico do dente 46

Fonte:Dados do caso clínico (2022)

DISCUSSÃO

Durante o prepare químico-mecânico de um canal radicular, os instrumentos endodônticos sofrem tensões extremamente adversas que variam com a anatomia do canal, com as dimensões dos instrumentos e com a habilidade do profissional.7 Estudos concordam que as fraturas de instrumentos nos condutos radiculares são frequentes durante a preparação de um canal radicular. O potencial de fratura de um instrument está sempre presente, e sua causa pode ser relacionadas a diversos fatores, dentre eles: uso inadequado dos instrumentos, limas fadigadas e anatomia dentária.6,8

Outros fatores podem ser identificados como predisponentes para a fratura de instrumentos endodônticos, como: o desenho do instrumento, o calibre das limas, o processo de fabricação, dinâmica de utilização do instrumento, a conformação canalar, a instrumentação, o número de utilizações, a limpeza e a esterilização e ainda os canais secos.4 Mesmo técnicas modernas associadas com os avanços tecnológicos que melhoraram a capacidade dos clínicos removerem os instrumentos fraturados, nem sempre é possível a sua realização.9

Pode-se optar por diferentes soluções, desde manter o fragmento do instrumento no interior do canal, se a localização do instrument nãopermitir sua remoção, ou a retirada do mesmo, quando o operador julgar possível. Para isso, as condições anatômicas do dente, o tipo e tamanho do instrument fraturado, bem como sua localização devem ser analisados para realizar às tentativas de remoção.1.10 Vários

são os procedimentos clínicos que o professional poderá utilizar na tentativa de remover estes fragmentos. Quando o instrument endodôntico se rompe no canal radicular próximo ao terço coronário, ou seja, em sentido cervical, e é possível observá-lo através de olho nu ou microscópio, sua remoção poderá ser realizada com o auxílio de uma cureta

endodôntica, uma pinça hemostática de ponta fina, um extractor endodôntico ou um extrator de Masseran. Ainda, o seu deslocamento poderá ser facilitado com o emprego de limas tipo Hedstroem, bastando ultrapassar o fragmento e realizar movimentos de ¼ de volta e tração, simultaneamente.3,7,11

Visando uma intervenção endodôntica minimamente invasiva para a remoção de instrumentos, o bypass pode ser a técnica melhor indicada. Essa técnica consiste em ultrapassar uma lima de menor calibre entre o fragmento e a paredes do canal com o intuito de gerar um espaço entre eles e consequentemente tentar sua remoção, ou instrumentação e obturação englobando o fragmento.4 Essa manobra conservadora visa manter o máximo possível de estrutura dentária saudável.

Quando relacionada com a fratura de instrumento o uso do sistema de bypass, através de limas especiais e flexiveis manuais é o mais indicado pelos estudos.12 Pesquisadores consideram que a técnica bypass é umas das primeiras opções de tratamento porque a sua aplicação fragiliza menos a raiz, preservando os componentes dentários.13 Alguns autores concordam que o bypass ao segment fraturado é a técnica mais conservadora, particularmente, nos casos em que o acesso ao segmento é restrito (no terço apical do canal oualém da curvatura do canal). Está reportado que ouso do bypass ao instrumento de dificil acesso, mesmo quando ele se mantém no canal, não compromete a qualidade da obturação.14

A criação de um “espaço” entre o fragment fraturado e a parede do canal radicular é uma técnica que apresenta benefícios ao prognóstico dentário. De acordo com a localização desse instrumento, é possivel sua remoção ou sua obturação até o fragment alojado. Quando se opta pela remoção do instrumento, pode-se remover pela técnica do tubo modificado, através de ultrassons e/ou limas H. Quando a sua remoção não é possível, ou muito arriscada, a obtenção de uma passagem lateral que permita a ultrapassagem do fragmento pode ser, não só uma alternative viável, como muitas vezes, a melhor opção.15

A técnica utilizada nesse relato de caso, bypass, que consistiu na criação de um espaço entre a parede do canal radicular e o fragment utilizando uma lima K (SybronEndo) de pequeno calibre (# 8 ou #10) e de preferência limas especiais que apresentam maior flexibilidade, controle de memória e tratamento térmico, como as limas do tipo C pilot (VDW) e D-Finders (mani), empregando em seguida as limas Hedstrom, que serão introduzidas mais apicalmente ao redor do instrumento e delicadamente giradas no sentido horário. Entretanto vale ressaltar que nenhum método é específico e certeiro, sendo necessário avaliar cada caso e suas necessidades.5,10

Ainda, vale ressaltar que o sistema bypass deve ser sempre a primeiro tentative quando se trata de um instrument fraturado. Apesar de ser considerada uma técnica conservadora, em canais atrésicos podem levar a um desgaste excessivo da dentina.10,16 O alargamento cervical com brocas gates pode ser necessário na entrada do conduto radicular, para facilitar o acesso dos instrumentais manuais. Neste relato de caso, o alargamento cervical foi feito a partir de brocas gates tipo II e III; as limastipo C Pilot (VWD) 08/10 e tipo K (All Prime) 15/17. A anatomia do canal pode permitir que o bypass seja realizado e que o seu remanescente possa ser instrumentado. O fragmento fraturado fica assim posteriormente, englobado na obturação do dente, após uma correta irrigação de todo o canal no seu comprimento.15,17,18

Ao utilizar esta técnica, muitas vezes a criação desse espaço permite que o instrumento flua livremente, possibilitando a sua remoção do interior do canal radicular. No entanto, neste relato de caso não foi possível sua remoção. Nestes casos, como é documentado na literatura17, deve-se instrumentar e irrigar todo canal, e incorporar o fragment fraturado no material de obturação, assim foi realizados proporcionando o selamento eficiente do canal radicular ML, em que havia complicação endodôntica, e consequentemente um bom prognóstico para o dente.

CONSIDERAÇÕES FINAIS

O tratamento endodôntico depende de diversos fatores como anatomia, limpeza e desinfecção do conduto radicular e obturação para gerar um resultado satisfatório. Durante a terapia, intercorrências podem acontecer como a fratura de instrumentos

no canal radicular, e isto interfere diretamente no seu sucesso. Uma técnica conservadora comumente utilizada é a de bypass indicada quando o instrument fraturado não é possível de ser removido, desta forma, o procedimento propõe benefícios ao tratamento endodôntico, já que garante uma desinfeção e obturação do conduto, mesmo com a permanência do instrumento.

Neste relato de caso a técnica de bypass foi realizadade forma segura, eficaz e obteve-se sucesso no tratamento endodôntico. Novos estudos devem ser realizados afim de caracterizar de forma detalhada sobre a indicação do procedimento, benefícios e prognóstico do tratamento, a fim de garantir um resultado satisfatório ao paciente.

REFERÊNCIAS

Azevedo, Rodrigo Machado Polónia. Remoção de instrumentos fraturados em Endodontia. Porto, 2016.

Beraldo, B.N. Sistemas Rotatórios. 2010. Dissertação (Especialização) - Faculdade de Odontologia de Piracicaba UniversidadeEstadual de Campinas, Piracicaba, 2010.

Bernabé, P.F.E.; Moretti, A.C.; Cintra, L.T.A.; Bernabé, D.G. Tratamento não cirúrgico em casos de fratura de instrumento endodôntico alojado no interior dos tecidos periapicais. Robrac, v. 13, n. 35, p. 28-33, 2004.

Lima, C. O., Barbosa, A. F. A., Ferreira, C. M., Augusto, C. M., Sassone, L. M., Lopes, R. T., Fidel, S. R. & Silva, E. J. N. L. (2020). O impacto das estratégias de preparação do canal radicular minimamente invasivas na capacidade de moldar os canais radiculares dos molars inferiores. International Endodontic Journal, 53 (12), 1680-1688.

Lopes, H. P; Ellias, C. N. Fratura dos instrumentos endodônticos de NiTi acionados a motor. Fundamentos teóricos e práticos. Rev Bras Odontol, v. 58, n. 3, p. 207-10, 2001.

Madarati AA, Hunter MJ, Dummer PM. Management of intracanal separated instruments. J Endod.;39(5):569-81, 2013.

Mcguigan, M. B.; Louca, C.; Ducan, H. F. Clinical decision-making after endodontic instrument fracture. British dental journal, v. 214, n. 8, 2013

Navarro JFB, Arashiro FN, Ferreira LC, Tomazinho LF. Tratamento de canais com instrumentos fraturados: relato de casos. Uningá Review, Umuarama, 14(1) , 2013.

Nevares G, Cunha RS, Zuolo ML, Bueno CE. Success rates for removing or bypassing fractured instruments: a prospective clinical study. J Endod. Apr;38(4):442-4, 2012.

Nossa, V. A. M. Instrumentos Endodônticos Fraturados: Diferentes Estratégias para a sua Remoção. 2017. Tese (Mestrado) - Instituto Universitário de Ciências da Saúde, 2017

Oliveira Santos, S., et al. (2014). Tratamento Endodôntico Em Dentes Com Instrumentos Fraturados: Relato De Um Caso Clínico. [Emlinha]. Disponível em [Consultadoem 3/04/2016]

Parashos P, Gordon I, Messer HH. Factors influencing defects of rotary nickel- titanium endodontic instruments after clinical use. J Endod. 2004;30(10):722-5.

Parashos, P., Messer, H. H. (2006). Rotary NiTi instrument fracture and its consequences. Journal of Endodontics, 32(11), PP. 1031-1043

Pereira Lopes, H., et al. (2011). Fractura dos instrumentos endodônticos. Recomendações clínicas. Revista Brasileira de Odontologia, 68, pp. 152-6

Radeva, E. Bypassing a broken instrument (Clinical Cases). Internation Journal of Science and Research. 6(2), pp. 167-174, 2017.

Ruddle, C.J. Nonsurgical Retreatment. J Endod., v. 30, n. 12, p. 827-45, 2004.

Vieira.R. et al. Dentinal tubule infection as the cause of recurrent disease and late endodontic treatment failure: a case report. Journal of Endodontics. vol.38, n. 2, p. 250–254, Feb, 2012.

Wefelmeier, M., et al. Removing Fractured Endodontic Instruments with a Modified Tube Technique Using a Light- Curing Composite. Journal of Endodontics, 41, 2015, p. 733-36.

ELEMENTOS VISUAIS DO DOCUMENTO ORIGINAL

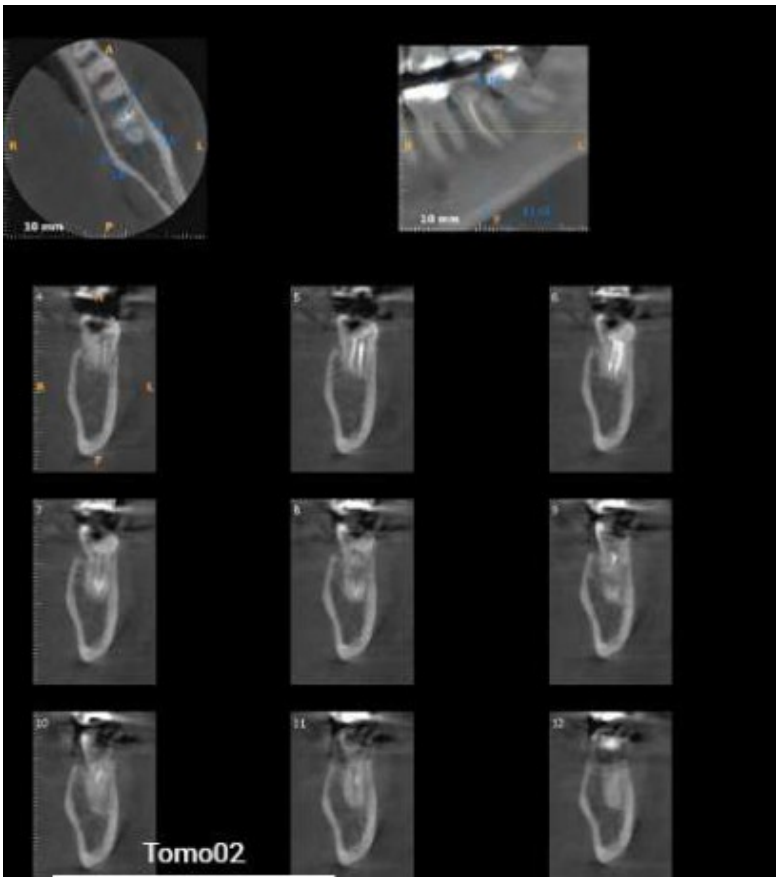

Figura proveniente do original, página 5.



Figura proveniente do original, página 5.

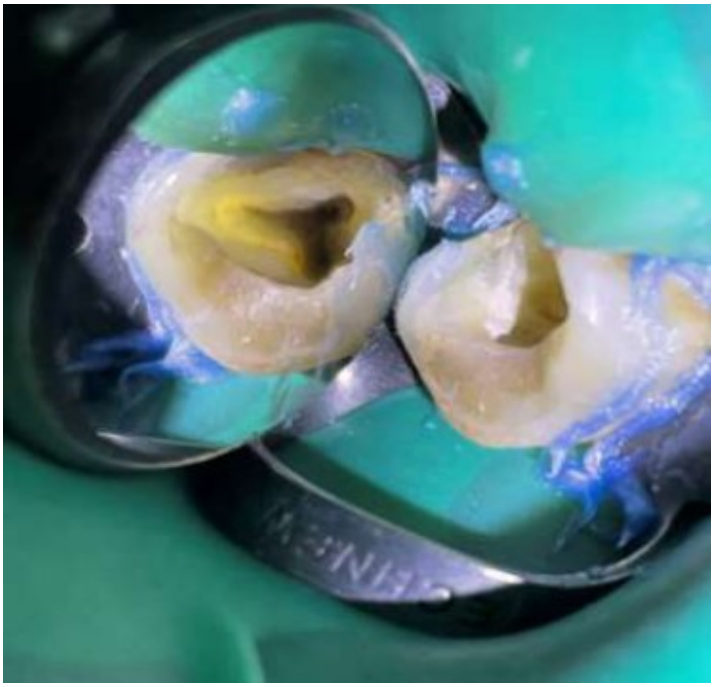

Figura proveniente do original, página 6.



Figura proveniente do original, página 8.



Figura proveniente do original, página 9.